

Republička stručna komisija za izradu i implementaciju vodiča dobre kliničke prakse

Ministarstvo zdravlja Republike Srbije

NACIONALNI VODIČ
DOBRE KLINIČKE PRAKSE
ZA DIJAGNOSTIKOVANJE I LEČENJE
RAKA GRLIĆA MATERICE

Nacionalni vodič dobre kliničke prakse za dijagnostikovanje i lečenje raka grlića materice

Republička stručna komisija za izradu i implementaciju vodiča dobre kliničke prakse

Ministarstvo zdravlja Republike Srbije

Agencija za akreditaciju zdravstvenih ustanova Srbije

Urednik: Prof. dr Goran Milašinović, predsednik Republičke stručne komisije za izradu i implementaciju vodiča dobre kliničke prakse

Tehnička priprema: Agencija Format Beograd

Radna grupa za izradu vodiča

Rukovodilac:

Prof.dr Vesna Kesic

Medicinski fakultet Univerziteta u Beogradu; Klinika za ginekologiju i akušerstvo, Klinički centar Srbije, Beograd

Sekretar:

Mr sci med Svetlana Milenković

Služba za histo-patologiju, Odeljenje za ginekološku patologiju i citologiju, Klinički centar Srbije, Beograd

Članovi radne grupe:

Mr sci med Ana Jovičević

Institut za onkologiju i radiologiju Srbije, Beograd

Prof.dr Srđan Đurđević

Medicinski fakultet, Univerziteta u Novom Sadu; Klinika za ginekologiju i akušerstvo, Klinički centar Novi Sad

Doc dr Aljoša Mandić

Medicinski fakultet, Univerziteta u Novom Sadu; Institut za onkologiju Vojvodine, Sremska Kamenica

Doc dr Vladimir Pažin

Medicinski fakultet Univerziteta u Beogradu; Ginekološko-akušerska klinika Narodni front, Beograd

Prof.dr Živko Perišić

Medicinski fakultet Univerziteta u Beogradu; Ginekološko-akušerska klinika Narodni front, Beograd

Doc dr Vesna Plešinac Karapandžić

Medicinski fakultet Univerziteta u Beogradu; Institut za onkologiju i radiologiju Srbije, Beograd

Prim. mr sci med Ljiljana Stamatović

Institut za onkologiju i radiologiju Srbije, Beograd

Prof.dr Branko Stanimirović

Medicinski fakultet Univerziteta u Beogradu; Ginekološko-akušerska klinika Narodni front, Beograd

Prof.dr Aleksandar Stefanović

Medicinski fakultet Univerziteta u Beogradu; Klinika za ginekologiju i akušerstvo, Klinički centar Srbije, Beograd

Doc.dr Radomir Živadinović

Medicinski fakultet Univerziteta u Nišu; Klinika za ginekologiju i akušerstvo, Klinički centar Niš

Recenzenti:

Prof.dr Spasoje Petković

Medicinski fakultet Univerziteta u Beogradu

Prof.dr Atanasije Marković

Medicinski fakultet Univerziteta u Beogradu

Dr sci med Jasmina Grozdanov

Institut za javno zdravlje „Dr Milan Jovanović Batut“, Beograd,
član Republičke stručne Komisije za izradu i implementaciju vodiča dobre kliničke prakse

Predgovor

Rak grlića materice je bolest koja se može sprečiti. Zbog toga nema opravdanja za to što svakoga dana u Srbiji, po jedna žena umre od raka grlića materice.

Kontrola kancera obuhvata prevenciju, ranu dijagnostiku, lečenje i palijativnu negu, ali i preciznu registraciju i praćenje. Da bi bila obezbeđena dobra kontrola bolesti, svi ovi delovi sistema moraju funkcionisati paralelno.

Principi prevencije, postupci rane dijagnostike i način lečenja raka grlića materice dobro su poznati. U praksi, međutim, nedostaje jasna sistematizacija ovih principa. Takođe, nije uspostavljena kontrola kvaliteta svih postupaka neophodnih u dijagnostici i lečenju, zbog čega postoje jasne razlike u kvalitetu pomoći koju pružaju pojedini timovi i pojedini centri.

Do sada su u Srbiji u više navrata donošene preporuke za postupak sa rakom grlića materice, od uputstava za skrining i ranu dijagnostiku do različitih protokola lečenja. Ovi dokumenti, međutim, nisu univerzalno prihvaćeni kao nacionalna uputstva za rad.

Nacionalni Vodič dobre kliničke prakse za dijagnostiku i lečenje raka grlića materice je prvi sveobuhvatni dokument koji daje preporuke neophodne u postupku sa ovom bolešću. Vodič je izrađen po ugledu na savremene preporuke velikih evropskih centara, ali je prilagođen našim uslovima i mogućnostima koje pruža naš zdravstveni sistem. Elektronska verzija Vodiča je potpunija i sadrži još više objašnjenja, algoritme za lečenje pojedinih stadijuma bolesti i sve publikacije koje su služile kao reference prilikom pisanja teksta.

Sa Vodičem dobre kliničke prakse za dijagnostiku i lečenje raka grlića materice trebalo bi da budu upoznati svi ginekolozi primarne prakse, kao i oni iz ustanova sekundarnog i tercijernog nivoa. Kako je rak grlića materice bolest koja neizostavno podrazumeva multidisciplinarni pristup, sa principima ovog Vodiča treba da budu upoznate i sve specijalnosti uključene u dijagnostiku i lečenje: patolozi, radiodijagnostičari, radioterapeuti, hemioterapeuti i sve ostale specijalnosti čiji rad uljučuje brigu o pacijentkinjama sa rakom grlića materice.

Ovaj Vodič rađen je sa velikim entuzijazmom i željom da konačno imamo jasna i precizna uputstva za dijagnostiku i lečenje raka grlića materice. Iako Vodič nije obavezujući, nadamo se da naše kolege prihvatiti kao profesionalnu i pre svega etičku obavezu da ga se pridržavaju.

U ime Radne grupe za izradu
Vodiča za dijagnostiku i lečenje raka grlića materice

Prof.dr Vesna Kesić. predsednik

I Skraćenice:

ASC-	Atipične skvamozne ćelije neodređenog značaja (<i>Atypical squamous cells of</i>
-------------	---

US	<i>undetermined significance)</i>
ASC-H	Atipične skvamozne ćelije- ne može se isključiti postojanje skvamozne intraepitelijalne lezije visokog stepena (<i>Atypical squamous cells of – cannot exclude High-grade squamous intraepithelial lesion</i>)
AGUS	Atipične glandularne ćelije neodređenog značaja (<i>Atypical glandular cells of undetermined significance</i>)
AGC	Atipične glandularne ćelije (<i>Atypical glandular cells</i>)
AIS	Adenokarcinom in situ (<i>Adenocarcinoma in situ</i>)
CI	Interval poverenja (<i>Confidence interval</i>)
CIN	Cervikalna intraepitelijalna neoplazija
CT	Kompjuterizovana tomografija (<i>Computerised tomography</i>)
EBRT	Spoljašnja radioterapija (<i>External Beam Radiotherapy</i>)
ECC	Endocervikalna kiretaža (<i>Endocervical curettage</i>)
FIGO	Internacionalna federacija ginekologije i akušerstva (<i>Fédération Internationale de Gynécologie et d'Obstétrique</i>)
HDR	Visoko dozna brahiterapija (<i>High dose rate</i>)
HP	Histopatološki nalaz
HPV	Humani papiloma virus
HR-HPV	Humani papiloma virus visokog rizika (<i>High risk HPV</i>)
H-SIL	Skvamozna intraepitelijalna lezija visokog stepena (<i>High-grade squamous intraepithelial lesion</i>)
HT	Hemioterapija
HTRT	Hemo-radio terapija
Gy	Grej
ICBT	Intrakavitarna brahiterapija (<i>Intracavitary brachytherapy</i>)
IFCPC	Internacionalna federacija za kolposkopiju i patologiju grlića materice (<i>International Federation for Colposcopy and Cervical Pathology</i>)
IVU	Intravenska urografija
LDR	Nisko dozna brahiterapija (<i>Low dose rate</i>)
LLETZ	Ekscizija zone transformacije velikom omčom (<i>Large loop excision of the Transformation zone</i>)
LVRH	Laparoskopska-vaginalna radikalna histerektomija
LARVH	Laparoskopski-asistirana radikalna vaginalna histerektomija
LARVT	Laparoskopski-asistirana radikalna vaginalna trahelektomija
L-SIL	Skvamozna intraepitelijalna lezija niskog stepena (<i>Low-grade squamous intraepithelial lesion</i>)
LVI	Limfovaskularna invazija
LVSI	Invazija limfovaskularnih prostora (<i>lymphovascular space invasion</i>)

MA	Meta-analiza
MeV	Megavolt
MR	Magnetna rezonanca
NAHT	Neoadjuvantna hemioterapija
NPV	Negativna prediktivna vrednost
OS	Ukupno preživljavanje (<i>Overall survival</i>)
PAP	Papanikolau test
PCN	Perkutana nefrostoma
PET	Pozitronska emisiona tomografija
PET-CT	Pozitronska emisiona tomografija-kompjuterizovana tomografija
PFS	Preživljavanje bez progresije bolesti (<i>Progression-free survival</i>)
PLND	Pelvična limfadenotomija (hirurško otklanjanje limfnih čvorova karlice)
PND	Para-aortalna limfonodektomija (hirurško otklanjanje paraaortalnih limfnih čvorova)
PPV	Pozitivna prediktivna vrednost
QoL	Kvalitet života
RCT	Randomizirani kontrolisani trajal (<i>Randomised Controlled Trial</i>)
RH	Radikalna histerektomija
RR	Stopa odgovora na terapiju (<i>Response rate</i>)
RT	Radioterapija
RVT	Radikalna vaginalna trahelektomija
SCJ	Skvamokolumnarna granica (<i>Squamocollumnar junction</i>)
SIL	Skvamozna intraepitelijalna lezija
SLN	Limfni čvor-stražar (<i>Sentinel node</i>)
TD	Totalna doza
TZ	Zona transformacije (<i>Transformation zone</i>)
USPIO	Ultra-male partikule gvožđe oksida (<i>ultra-small particles of iron oxide</i>)
WHO	Svetska zdravstvena organizacija (<i>World Health Organisation</i>)

II Definicije nivoa dokaza i klasa preporuka

Definicije klasa preporuka i nivoa dokaza koji su korišćeni u daljem tekstu preporuka predstavljene su u Tabelama II.1 i II.2.

Tabela II .1. Definicije klasa preporuka

Klasa preporuke*	Definicija
Klasa I	Postoje dokazi i/ili opšta saglasnost da je određeni tretman ili procedura delotvoran, koristan i efektan
Klasa II <ul style="list-style-type: none"> • Klasa IIa • Klasa IIb 	Postoje protivrečni dokazi i/ili različiti stavovi oko koristi/efikasnosti određenog tretmana ili procedure <ul style="list-style-type: none"> • <i>Najveći broj dokaza govori u prilog koristi/efikasnosti</i> • <i>Korist/efikasnost je mnogo manje zasnovana na dokazima/stavovima</i>
Klasa III	Postoje dokazi ili opšta saglasnost da određeni tretman ili procedura nije koristan/efikasan, i u nekim slučajevima može biti štetan

* Preporuka **I** znači da ona ima prednost. Preporuka **IIa** se mora razmatrati u multidisciplinarnom timu i sa bolesnikom, a preporuka **IIb** se može, ali i ne mora razmatrati i uzimati uobzir. Preporuka **III** znači da se smatra da je procedura nekorisna ili čak štetna

Tabela II .2. Definicije nivoa dokaza

Nivo dokaza A	Dokazi potiču iz više randomizovanih kliničkih studija ili meta-analiza
Nivo dokaza B	Dokazi potiču iz jedne randomizovane studije ili velikih nerandomizovanih studija
Nivo dokaza C	Konsenzus ili mišljenje eksperata i/ili male studije, retrospektivne studije, registri

III Sadržaj:

1. Epidemiološka situacija raka grlića materice u Srbiji
2. Nastanak raka grlića materice
 - 2.1. Etiologija raka grlića materice
 - 2.2. Rizične grupe žena
 - 2.3. Opšte preporuke za rano otkrivanje raka grlića materice
3. Prevencija raka grlića materice
 - 3.1. Organizovani skrining za rak grlića materice
 - 3.2. Preporuke za provođenje organizovanog skrininga
 - 3.3. Uputstva za uzimanje brisa za citološki pregled
4. Postupak posle dobijanja rezultata citološkog pregleda grlića materice
 - 4.1. Preporuke za dalji postupak sa nalazom citološkog pregleda
5. Dalji dijagnostički postupci
 - 5.1. Kolposkopija
 - 5.2. Biopsija
 - 5.3. Kiretaža cervikalnog kanala
 - 5.4. Dijagnostička ekscizija
6. Tretman intraepitelijalnih promena grlića materice
 - 6.1. Preporuke za tretman intraepitelijalnih promena niskog stepena (L-SIL)
 - 6.2. Preporuke za tretman intraepitelijalnih promena visokog stepena (H-SIL)
 - 6.3. Preporuke za tretman Adenokarcinoma in situ (AIS)
7. Principi i metode tretmana
 - 7.1. Izbor metode
 - 7.2. Izvođenje procedure
 - 7.3. Histopatološki pregled
 - 7.4. Komplikacije tretmana
 - 7.5. Nekompletna ekscizija
8. Praćenje posle lečenja intraepitelijalnih promena grlića materice
 - 8.1. Preporuke za praćenje žena lečenih zbog CIN
9. Klinička slika raka grlića materice
10. Histopatologija
 - 10.1. Principi određivanja histopatološkog nalaza
 - 10.2. Histopatološka klasifikacija
11. Širenje tumora
12. Stadijum bolesti
 - 12.1. Metode koje se koriste za određivanje stadijuma bolesti

- 12.2. FIGO stadijum / TNM kategorija
- 12.3. Preporuke za određivanje stadijuma kod Mikroinvazivnog karcinoma (Ia)
- 12.4. Preporuke za određivanje stadijuma kod Invazivnog karcinoma (Ib i Iia)

13. Lečenje raka grlića materice

- 13.1. Opšte preporuke
- 13.2. Mikroinvazivni karcinom grlića materice – Stadijum Ia
- 13.3. Preporuke za lečenje stadijuma Ia raka grlića materice
- 13.4. Lokalno ograničen invazivni rak grlića materice – Stadijum Ib i Iia
- 13.5. Preporuke za lečenje stadijuma Ib i Iia raka grlića materice
- 13.6. Prognostički faktori
- 13.7. Preporuke za adjuvantnu terapiju kod hirurški lečenih stadijuma Ib i Iia
- 13.8. Lokalno uznapredovali rak grlića materice (stadijum IIb-IV)
- 13.9. Preporuke za lečenje stadijuma Iib-IV raka grlića materice
- 13.10. Recidiv raka grlića materice
- 13.11. Preporuke za lečenje recidiva raka grlića materice
- 13.12. Tretman u posebnim situacijama
- 13.13. Invazivni rak grlića materice u trudnoći
- 13.14. Preporuke za lečenje invazivnog raka grlića materice u trudnoći

14. Kontrola simptoma kod uznapredovale bolesti

15. Praćenje

16. Literatura

1. Epidemiološka situacija raka grlića materice u Srbiji

Rak grlića materice (karcinom grlića materice, cervikalni karcinom) je treći po učestalosti maligni tumor u svetu i sa više od pola miliona novih slučajeva svake godine, čini 8.8% svih slučajeva raka u žena¹. Većina slučajeva raka grlića materice (oko 80%) otkriva se u manje razvijenim regionima sveta², gde je prosečna standardizovana stopa incidencije 17.7 na 100,000 žena, što je skoro dvostruko više nego u razvijenijim regionima gde ona iznosi 9.1 na 100 000 žena¹. Slično oboljevanju, najveći broj smrtnih slučajeva od raka grlića materice dešava se u manje razvijenim regionima², u kojima su uzrasno-standardizovane stope mortaliteta 2.8 puta više (9.7 na 100,000) nego u razvijenim delovima sveta (2.7 na 100,000)¹.

Srbija je 2002. godine imala najveću incidenciju raka grlića materice (27.3 na 100,000) u Evropi³. Prema poslednjim podacima Globocan-a, Srbija je sada na petom mestu po incidenciji (24.1 na 100 000 žena) posle Rumunije, Makedonije, Bugarske i Litvanije¹. Ipak, ova incidencija je dvostruko veća od prosečne stope incidencije u Evropi (10.6 na 100,000)^{1,4}.

U Srbiji je rak grlića materice, posle karcinoma dojke, na drugom mestu i čini u Vojvodini 7,2% a u Centralnoj Srbiji 8.7% svih novo-otkrivenih slučajeva kancera u žena. Prema Registru za maligne bolesti Instituta za onkologiju Vojvodine, incidencija raka grlića materice je u Vojvodini, 2008 godine bila 21.4 na 100 000 žena. To je nešto manje nego u Centralnoj Srbiji (24.1 na 100 000)⁵. Sa udelom od 5.5% u Centralnoj Srbiji i 5.94% u Vojvodini, ova bolest je četvrti po redu uzrok smrti među malignim neoplazmama žena⁵. Mortalitet u centralnoj Srbiji postepeno se povećavao, od 4.67 na 100,000 između 1971-1985 do 6.8 na 100,000 u 2000. Od tada stopa mortaliteta je stabilna i prema podacima za 2008 godinu iznosi 6.9 na 100 000 žena u Centralnoj Srbiji⁶. Starosna distribucija raka grlića materice ranije je pokazivala tipičan porast posle 30 godina, sa vrhom učestalosti u žena starijih grupa od 45 do 49 i 70 do 74 godine. Poslednjih godina vrh u oboljevanju od raka grlića materice pomera se prema mladim starosnim grupama.

Postoje velike razlike u oboljevanju i smrtnosti od karcinoma grlića materice i među pojedinim regionima centralne Srbije. Od 18 regiona centralne Srbije, samo u Mačvanskom, Rasinskom i Nišavskom regionu standardizovane stope incidencije su manje od 20 na 100 000⁶. U većini ostalih regiona stope su između 20 i 30 na 100 000 žena. U Moravičkom, Pčinjskom, Borskom i Pirotskom regionu incidencija je veća od 30 na 100 000 žena, a u Jablaničkom je čak 40,1 na 100 000 žena⁶. Nekada sa najvišom stopom incidencije (41,6 na 100 000), Braničevski region u kome je sa uspehom proveden prvi pilot program organizovanog skrininga, sada ima incidenciju od 29,0 na 100 000. I stope smrtnosti se značajno razlikuju među regionima i kreću se od 3,5 na 100 000 u Rasinskom do 9,8 na 100 000 žena u Pomoravskom regionu^{5,6}.

2. Nastanak raka grlića materice

Rak grlića materice razvija se kroz niz promena epitela koje se nazivaju cervikalnim intraepitelnim neoplazijama (CIN). Za ove promene u prošlosti je korišćena terminologija displazija/karcinom in situ. Posle uvođenja Bethesda citološke klasifikacije, CIN se svrstavaju u jednu od grupa Skvamoznih intraepitelih lezija- SIL (Tabela 2.1.)⁷.

Tačnu učestalost Cervikalne intraepitelne neoplazije (CIN) nije moguće odrediti. Procenjeno je da se svake godine u svetu otkrije 50 miliona slučajeva CIN. Ovo je uzrokovano mnogim faktorima koji uključuju činjenicu da CIN nije bolest koja se prijavljuje, različite podatke zasnovane na neusaglašenim klasifikacijama prekursora kancera koji se zbog toga ne mogu

upoređivati, različitu učestalost u zavisnosti od populacije koja se pregleda, kao i razlikama u ostalim uzročnim faktorima za nastanak cervikalne neoplazije u specifičnoj populaciji.

CIN se citološki otkriva u 1,7% pacijentkinja, od čega CIN niskog stepena u 0.9%, a CIN visokog stepena u 0,3% svih briseva⁸. Uočeno je da se prevalencija CIN smanjuje sa povećavanjem starosti: najviša je u žena od 25-29 (2,6%), a posle 50 godine života smanjuje se na 0,9%⁹.

Nažalost nije objavljeno mnogo populacionih epidemioloških studija o cervikalnim intraepitelnim neoplazijama. Neke od retkih pominju da su standardizovane stope incidencije 195 na 100 000 žena za sve stepene displazije, a 38 na 100 000 za žene sa CIN 3 (karcinomom in situ)¹⁰.

Cervikalne intraepitelne neoplazije srednjeg i teškog stepena (CIN 2 i CIN 3) prethode većini invazivnih formi planocelularnog karcinoma.

Tabela 2.1. Uporedni sistem klasifikacije premalignih promena grlića materice

Displazija / Ca in situ	CIN (Cervikalna intraepitelna neoplazija)	SIL (Skvamozna intraepitelna lezija)
Displazija lakog stepena	CIN 1	L-SIL (Low-grade SIL / SIL niskog stepena)
Displazija srednjeg stepena	CIN 2	H-SIL (High-grade SIL / SIL visokog stepena)
Displazija teškog stepena	CIN 3	
Karcinom in situ		

Adenokarcinomu grlića materice prethodi Adenokarcinom in situ (AIS) koji se smatra prekursorom invazivne bolesti. Tačna učestalost Adenokarcinoma in situ (AIS) nije poznata, ali se zna da je značajno manja nego što je učestalost CIN. U većini studija odnos AIS:CIN 3 kreće se od 1:26 do 1:237, u proseku 1: 50. AIS se često nalazi udruženo sa CIN i prema različitim podacima taj procenat se kreće od 24 do 75%. To ukazuje da ova dva tipa lezija mogu imati sličnu ili istu etiologiju. Potvrda ove pretpostavke je nalaz HPV DNA (posebno tipa 18) u 63%-89% slučajeva AIS, kao i 80% slučajeva invazivnog adenokarcinoma¹².

2.1 Etiologija raka grlića materice

Infekcija Humanim papillomavirusom (HPV) je najvažniji faktor rizika i neophodan uslov za nastanak raka grlića materice. Delovi ovog virusa koji pripada familiji Papovavirida, nađeni su u 99.7% slučajeva raka grlića materice¹¹.

Do danas je identifikovano više od 120 tipova Humanih papiloma virusa. Neki od njih (oko 40 tipova virusa) prenose se seksualnim putem i dovode do infekcije polnih organa i anogenitalne regije muškaraca i žena. Period inkubacije kreće se od nekoliko nedelja do više meseci. Uopšteno, veruje se da virus primarno inficira ili bazalne ćelije ili primitivne ćelije nezrelog pločasto-slojevitog epitela, koje liče na bazalne ćelije, ulazeći u sluzokožu ili kožu kroz mikroabrazije nastale u toku polnog odnosa.

HPV virus je toliko rasprostranjen da je većina odraslih (oko 70% ljudi) nekada u svom životu imala HPV infekciju. Primarna infekcija HPV virusom obično ne daje nikakve simptome i većina ljudi stvori antitela, a da nije ni svesna da je bila zaražena. U nekim slučajevima HPV

infekcija može da se održava bez ikakvih simptoma i više godina. Zbog toga je veoma teško sa sigurnošću reći kada i kako je došlo do infekcije.

Poznato je da infekcija različitim tipovima HPV ne nosi isti rizik za nastanak maligne transformacije. Zbog toga su anogenitalni tipovi HPV na osnovu svoje specifične udruženosti sa pojedinim tipovima lezija podeljeni u dve grupe "onkogenog rizika":

- grupa virusa niskog onkogenog rizika (HPV tipovi 6, 11, 42, 43, 44)
- grupa virusa visokog onkogenog rizika (HPV tipovi 16, 18, 31, 33, 35, 39, 45, 51, 52, 56, 58, 59)

Prevalencija HPV infekcije u ukupnoj populaciji je veoma različita u pojedinim delovima sveta i kreće se od 1.4 u Španiji do 25.6% u Nigeriji¹³. Analiza 194 studije koje su uključile preko milion žena sa normalnom citologijom, pokazala je da je globalna prevalencija HPV infekcije u svetu 11.7%¹⁴. U mlađim uzrasnim grupama je veoma velika i dostiže vrh u starosnoj grupi od 20-25 godina (od 15% u Poljskoj do čak 45% u Danskoj)¹⁵.

Kod većine žena inficiranih Humanim papilomavirusom imuni sistem će u toku 6-24 meseca stvoriti antitela i savladati virusnu infekciju. Do spontanog nestanka infekcije dolazi u oko 85-90% slučajeva, što potvrđuje i niska prevalenca latentne infekcije HPV u žena starijih od 30 godina (prevalenca tipova visokog rizika u žena od 30-65 godina kreće se od 1.7% u Španiji do 12.5 u Belgiji%)¹⁶. U malog broja žena infekcija perzistira (10-15%) i to se uglavnom dešava kada je ona izazvana tipovima HPV visokog rizika¹⁷. Pokazano je da se u 8% žena sa pozitivnim nalazom HPV visokog rizika tokom 4 godine praćenja pojavi CIN, dok se kod onih kod kojih nema infekcije HPV tipovima visokog rizika CIN javlja samo u 0,05% slučajeva¹². Rizik za progresiju HPV16/18 infekcije do histološki jasnog CIN 1, tokom godine dana je 9.3%. Rizik za progresiju tokom istog perioda u CIN2 je 5.8%, a u CIN3 3.5%. Najčešće prisutni tipovi visokog rizika HPV16 i/ili HPV18 prisutni su 52% citološki detektovanih CIN2 lezija, 61% CIN 3 i 76% invazivnih karcinoma¹².

Dug latentni period između inicijalne izloženosti HPV i razvoja raka grlića materice, kao i činjenica da samo mali broj žena izloženih HPV infekciji zaista i dobije kancer, ukazuje da, iako neophodna, HPV infekcija nije dovoljna za nastanak raka grlića materice. Da bi HPV infekcija dovela do nastanka raka grlića materice, ona mora perzistirati, za šta su neophodni i drugi faktori od kojih su najvažniji:

- Pušenje
- Dugotrajna primena oralnih kontraceptiva
- Imunosupresiju (HIV, stanja posle transplantacije organa)
- Način života (loši socio-ekonomski uslovi)
- Genetski faktori

2.2. Koje su rizične grupe žena?

Žene koje imaju povišen rizik za nastanak raka grlića materice:

- seksualna aktivnost započeta u ranoj mladosti (pre 16. godine)
- brojni seksualni partneri
- odnosi sa muškarcem koji ima HPV infekciju
- anamneza seksualno prenosivih bolesti ili genitalnih bradavica
- pušači ili bivši pušači
- odsustvo normalnog imunog odgovora (sve HIV pozitivne žene, žene koje su imale transplantaciju organa ili koje iz različitih razloga primaju imunosupresive)
- dugotrajno uzimanje oralnih kontraceptiva
- žene koje su ranije lečene zbog CIN 2 i CIN 3
- žene koje ne odlaze redovno na kontrole

- žene kojima prethodno nije redovno rađen Papanikolau test (PAP test)

2.3. Opšte preporuke za rano otkrivanje raka grlića materice

Redovne ginekološke preglede treba započeti u prve tri godine posle početka seksualne aktivnosti, a najkasnije u starosti od 21 godine. Posle dva uzastopna normalna citološka brisa urađena tokom godine dana, u razmaku od 6 meseci, periodični pregledi citološkog brisa (Papanikolau test) ženama koje pripadaju grupi prosečnog rizika mogu se raditi u dužim vremenskim intervalima, na 3 godine¹⁸.

Za seksualno aktivne žene mlađe od 30 godina, kao i za žene iz grupe povišenog rizika, predlaže se uzimanje citološkog brisa jednom godišnje. Posle 65 godina, pod uslovom da je žena redovno dolazila na preglede i da su nalazi bili normalni, citološki bris može se raditi u dužim vremenskim intervalima, na 3 godine¹⁹.

Zbog svoje niske specifičnosti kolposkopija nije skrining metoda. Međutim u nekim zemljama, među kojima je i Srbija, kolposkopija se koristi kao bazična metoda za ranu dijagnostiku raka grlića materice u vreme ginekološkog pregleda. U Srbiji je, zahvaljujući Nacionalnoj školi za kolposkopiju i donju genitalnu patologiju, veliki broj ginekologa koji rade u primarnoj praksi obučeni da kvalitetno uradi kolposkopiju. Ni citologija, ni kolposkopija nemaju potpunu tačnost u detekciji prekliničkih lezija cerviksa, ali kada se urade zajedno, dijagnostička tačnost je preko 98%²⁰. Zbog toga je poželjno prilikom svakog ginekološkog pregleda uraditi i kolposkopiju, a obavezno u sledećim slučajevima:

- Klinički sumnjiv grlić nalaz na grliću materice
- Ponovljeno i drugačije neobjašnjeno krvavljenje
- Abnormalan citološki bris
- Prisustvo HPV infekcije na vulvi ili vagini (kondilomi)

3. Prevencija raka grlića materice

Prirodni tok HPV infekcije i biološko ponašanje prekanceroznih promena omogućavaju da se prevencija raka grlića materice ostvari na primarnom, sekundarnom i tercijernom nivou. Primarna prevencija podrazumeva mere za sprečavanje nastanka maligne bolesti. Ove mere obuhvataju sprečavanje infekcije Humanim papilomavirusom, nastanka perzistentne infekcije i pojave premalignih i malignih promena na grliću kroz vakcinaciju protiv HPV, promenu seksualnog ponašanja, prevenciju pušenja i ostale zdravstveno-edukativne aktivnosti.

Primenom HPV vakcine sprečava se nastanak perzistentne infekcije, prekanceroznih promena i maligne bolesti izazvanih određenim tipovima HPV. Na osnovu podataka o visokoj učestalosti HPV infekcija i visokom riziku za nastanak infekcije neposredno po otpočinjanju seksualne aktivnosti, najveća zaštita se postiže primenom vakcine pre početka seksualne aktivnosti. Iz tog razloga, preporučuje se vakcinacija u uzrastu od 12 do 14 godina. Vakcina se ne preporučuje za devojčice mlađe od 9 godina jer u ovoj grupi imunogenost i efikasnost vakcine nisu ispitivane. Efikasnost vakcine kod žena starijih od 26 godina nije potvrđena i dodatna istraživanja su u toku. Visoka zaštita se postiže imunizacijom i kod osoba ženskog pola starijih od 14 godina odnosno starosti od 15 do 26 godina ukoliko nisu otpočele seksualnu aktivnost. Ženske osobe starosti od 12 do 26 godina koje su već seksualno aktivne mogu imati korist od HPV vakcinacije, ali u značajno manjoj meri. Vakcina nema terapijski efekat i ne može se koristiti za lečenje postojećih lezija izazvanih HPV²¹.

U Srbiji su registrovane dve vakcine koje pružaju zaštitu od tipova HPV 16 i HPV 18, koji su povezani sa dve trećine slučajeva invazivnog karcinoma grlića materice. Jedna od ove dve vakcine sprečava i infekciju tipovima 6 i 11 koji se ne smatraju onkogenim, ali u populaciji mladih, uzrok su veoma čestih genitalnih bradavica. Za sada vakcinacija protiv HPV infekcije nije deo programa obavezne imunizacije u Srbiji. Individualna imunizacija HPV vakcinom zahteva poštovanje svih mera za obezbeđenje adekvatnog postupka imunizacije, praćenja neželjenih reakcija i evidencije na nacionalnom nivou

Obzirom da registrovane vakcine ne pružaju zaštitu od svih onkogenih HPV tipova kao i da nijedna vakcina nije 100% efikasna, neophodno je pridržavati se nacionalnih preporuka za skrining raka grlića materice bez obzira na vakcinalni status. To znači da i žene koje su vakcinisane moraju biti uključene u nacionalni skrining program.

Sekundarna prevencija podrazumeva rano otkrivanje raka grlića, najbolje u početnoj, asimptomatskoj fazi (skrining). Tercijarna prevencija podrazumeva adekvatno lečenje maligne bolesti i program rehabilitacije kojima se poboljšavaju prognoza bolesti i kvalitet života obolele osobe.

3.1. Organizovani skrining za rak grlića materice

Veliki broj žena prvi put se javi ginekologu kada je bolest uznapredovala i kada je lečenje teško i neizvesno. Zbog toga je najvažniji deo borbe protiv raka grlića materice uvođenje organizovanog skrininga. Cilj skrininga za rak grlića materice je smanjenje broja obolelih i broja umrlih od ove bolesti. Sem toga, ranim otkrivanjem i uspešnijim lečenjem, značajno se poboljšava kvalitet života žena, omogućava očuvanje fertiliteta i sa ekonomskog aspekta, višestruko smanjuju troškovi lečenja.

U zemljama u kojima je dobro organizovan populacioni skrining, broj žena obolelih i umrlih od raka grlića materice značajno je smanjen. Izraziti pad incidencije i mortaliteta kakvo se vidi u Engleskoj, Finskoj i Islandu u tesnoj je povezanosti sa kvalitetom organizovanog skrininga²². Najbolji primer je Finska u kojoj je organizovani skrining uveden još pre 45 godina i u kojoj su stope mortaliteta tokom ovog vremena snižene za 80%.

Važeće Evropske preporuke za skrining raka grlića materice su: započinjanje skrininga u stosti između 20 i 30 godina i regularno obavljanje pregleda Papanikolau testom na 3 do 5 godina, do starosti od 60–65 godina. Skrining program treba da bude organizovanog tipa, sa obezbeđenom kontrolom kvaliteta na svim nivoima²³.

Istraživanja su pokazala da se kao osnovni skrining test za rak grlića materice može primenjivati i HPV test, tako da su ga neke zemlje u svojim skrining preporukama već uvrstile u osnovne skrining testove u različitim kombinacijama sa citološkim brisom. Holandija je prva zemlja koja je uvela primarni HPV test u organizovani skrininga. Ova metodologija podrazumeva da se svaka pacijentkinja sa pozitivnim HPV testom uputi na dalje preglede, a da se onima koje su HPV negativne sledeća kontrola zakaže tek za 5 godina²⁴.

U Srbiji nikad nije postojao sveobuhvatan, organizovani skrining program za rak grlića materice. Prevencija raka grlića materice zasnivala se na oportunom skriningu. Ovaj tip skrininga karakteriše se nedovoljnim i neadekvatnim obuhvatom ciljne populacije i suviše često, nepotrebno ponavljanim pregledima. S druge strane obuhvat žena srednjih i starijih godina, kao i žena u seoskoj sredini je nizak. Sistematski pregledi ograničenih grupa žena zaposlenih u velikim kolektivima, nemaju veliki efekat na ukupni morbiditet i mortalitet.

Aktivnosti na uvođenju organizovanog skrininga za rak grlića materice u Srbiji počele su 2006. godine. Dve godine kasnije završen je predlog Nacionalnog programa skrininga za rak

grlića materice koji je usvojila Vlada Republike Srbije. U skraćenom obliku Program je objavljen u Službenom glasniku broj 54, od 23. maja, 2008. godine²⁵. Ovim dokumentom definisani su svi zahtevi za organizaciju skrininga, kao i metodologija različitih postupaka i aktivnosti koje su sastavni deo skrininga.

Osnovni cilj Nacionalnog programa skrininga za rak grlića materice je smanjenje morbiditeta i mortaliteta od raka grlića materice u Srbiji. Ovaj cilj može se postići organizovanim uzimanjem briseva za citološki pregled od što većeg broja žena starosnog doba obuhvaćenog skriningom. Pokazano je da je povećavanje pokrivenosti ciljne populacije jedan od najznačajnijih preduslova za uspešnost programa.

Dom zdravlja pokreće, organizuje i sprovodi Nacionalni program na teritoriji opštine koju pokriva. Ove aktivnosti obavlja u saradnji sa okružnim institutom/zavodom za javno zdravlje i lokalnom samoupravom. Skrining pregled obavlja se u Službi za zdravstvenu zaštitu žena Doma zdravlja teritorije na kojoj pacijentkinja živi. Poziv za pregled, sa propratnim edukativnim materijalom šalje se na kućnu adresu. U pozivu treba jasno da budu naznačeni vreme i mesto pregleda, kao i kontakt telefon preko kojeg se može promeniti termin pregleda.

3.2. Preporuke za provođenje organizovanog skrininga

Preporuka	Klasa preporuke/ Stepen dokaza	
Organizovanim skriningom treba da budu obuhvaćene žene starosti od 25 do 65 godina života.	I	A
Posle dva negativna citološka testa u razmaku od 6 meseci, dalji skrining pregledi izvode se u intervalu od tri godine.	I	A
Posle 65 godina, pod uslovom da je žena redovno dolazila na preglede regularni skrining se može obustaviti	I	A
Osnovni skrining test je citološki bris grlića materice (Papanikolau test). On može biti rađen konvencionalnim metodom ili ako postoje uslovi, korišćenjem citologije na tečnoj podlozi (Liquid based cytology-LBC). Citologija na tečnoj podlozi omogućava određivanje prisustva HPV infekcije i drugih infekcija donjeg genitalnog sistema	I	A
HPV test je koristan dodatni pregled uz citologiju, ali je njegova vrednost dokazana i u primarnom skriningu. Negativna prediktivna vrednost ovog testa je veća od 99%, što ukazuje na minimalan rizik za nastanak raka grlića materice kod žena sa negativnim testom u narednih 10 godina. HPV test je uspešna metoda za trijažu žena sa neodređenim (granično atipičnim) citološkim nalazom, kao i za praćenje uspeha lečenja premalignih promena grlića materice. Ukoliko ne postoje uslovi da se svim ženama uradi trijažni HPV test, ovaj test uz primarni citološki pregled treba obezbediti svim ženama starijim od 35 godina.	I	A
Posle porodjaja Papanikoalu test ne bi trebalo raditi pre nego što prodje 8 i više nedelja	Ila	B
Žene sa kliničkim abnormalnostima koje ukazuju na rak grlića materice treba odmah uputiti na dalje ginekološke dijagnostičke procedure i nije im neophodno uzimati rutinski citološki bris. Dokazano je da pregled brisa pacijentkinje sa klinički jasnim ili čak uznapredovalim invazivnim cervikalnim	Ila	B

kancerom može dati lažno-negativni rezultat		
Kliničke abnormalnosti uključuju sledeće: <ul style="list-style-type: none"> • postkoitalno ili intermenstrualno krvavljenje • naizgled benigne cervikalne promene (polipi, šiljati kondilomi, papilomi i druge promene); prisustvo everzije i/ili ovule Nabothi ne predstavljaju abnormalnost • promene koje su rezistentne na antibiotike • klinički sumnjive cervikalne lezije kao što je leukoplakija ili vidljivi tumori 		
Određeni broj žena u ciljnoj populaciji nije potrebno uključiti u skrining: <ul style="list-style-type: none"> • žene kojima je urađena totalna histerektomija zbog benignih razloga (kod kojih je grlić materice otklonjen), a preoperativno kolposkopskim pregledom nisu konstatovane promene na epitelu grlića materice i vagine • žene koje nikad nisu imale seksualne odnose • žene kod kojih su prethodno dijagnostikovane prekancerozne promene ili rak grlića materice 	I	A
Žene koje su imale subtotalnu histerektomiju zbog benigne bolesti (ako je grlić materice ostao intaktan), trebalo bi da budu pregledane u istim intervalima kao i pre histerektomije	Ila	B
Kod žene koja je lečena zbog cervikalne displazije, vaginalne ili vulvarne displazije ili raka grlića materice, učestalost praćenja mora odrediti ginekolog, na osnovu odgovarajućeg protokola	I	C
Uspeh skrininga ne zavisi samo od metodologije i programa, već najviše od odaziva žena. Zbog toga je neophodno stalno raditi na socijalnoj mobilizaciji kako bi se ženama predočila važnost odlaska na skrining pregled.		

3.3. Uputstva za uzimanje brisa za citološki pregled

Ženi, posebno onoj koja dolazi prvi put na skrining pregled, neophodno je objasniti značaj uzimanja citološkog brisa i pomoći da razume šta može očekivati tokom uzimanja brisa, kada će biti obaveštena o rezultatu i kakvi bi mogli biti sledeći postupci u slučaju dobijanja abnormalnog nalaza.

Bris se ne uzima tokom menstruacije. Žena ne bi trebalo da primenjuje nikakve vaginalne preparate u vreme pregleda: vaginalne tablete, kontraceptive ili ispiranje treba izbeći najmanje 24-48h pre pregleda, a seksualne odnose veće pre i na dan pregleda. Spekulum se može navlažiti samo sa vodom.

Pre uzimanja brisa treba uraditi detaljan pregled vulve i vagine. Ukoliko se nađe bilo kakva crvena površina, nateklina, osteljivost, ulceracija ili bilo koja druga lezija, izraštaj ili infekcija, nalaz je neophodno pažljivo opisati i predložiti dalji postupak. Ako postoji obilniji sekret potrebno ga je otkloniti i u zavisnosti od kliničkih karakteristika, uzeti bris za pregled na prisustvo vaginalne infekcije.

Bris za citološki pregled uzima se drvenom špatulom sa ektocerviksa i endocervikalnom četkicom iz endocerviksa ili specijalno dizajniranom četkicom kojom se dobija uzorak i iz endo- i sa ekto cerviksa. Kod pacijentkinja koje su u drugom stanju za pregled endocerviksa, ne koristi se endocervikalna četkica, već štapić obomotan pamučnom vatom.

Po uzimanju brisa kod konvencionalne metode špatulom i četkicom se pravi ramaz na jasno obeleženoj pločici i odmah fiksira u 96% alkoholu ili već pripremljenom fiksiru. Kod citologije na tačnoj podlozi četkica se uranja u obeleženu bočicu sa fabrički pripremljenim

rasrastvorom i ispira. Uz prpratnu dokumentaciju bris se transportuje u jednu od centralnih citoloških laboratorija, prema tačno utvrđenom rasporedu.

Izveštaj citološkog pregleda izdaje se na formularu, jedinstvenom za celu teritoriju Srbije

4. Postupak posle dobijanja rezultata citološkog brisa

Rezultati citološkog pregleda mogu se iskazati korišćenjem različitih terminologija, od kojih su najčešće u primeni klasifikacija po Papanikolau sistemu i Bethesda klasifikacija (Tabela 5.1.). Preporuka Evropskog vodiča za obezbeđenje kvaliteta u skriningu za rak grlića materice je da svi sistemi citološke terminologije budu prevedeni na Bethesda klasifikaciju⁶, a da se terminologija intraepitelne neoplazije koristi za histološke izveštaje.

Tabela 4.1. Uporedni sistem citološke klasifikacije

Papanikolau sistem	Bethesda sistem
Neadekvatan uzorak	Nezadovoljavajući nalaz/ Neadekvatan uzorak
I Normalan nalaz	Negativan za intreaepitelnu leziju ili malignitet (nisu uočene abnormalnosti) NILM
II Prisutna inflamacija, benigne reaktivne i reparativne promene	
III a Atipične ćelije neodređenog značaja • skvamozne • glandularne	ASC-US (u prilog reaktivnim promenama) ASC-H (u prilog displaziji) AGC
III b Diskarioza lakog stepena Diskarioza srednjeg stepena	L-SIL (CIN 1) H-SIL (CIN 2)
IV Diskarioza teškog stepena	H-SIL (CIN 3) AIS
V Maligne ćelije	Invazivni karcinom

Abnormalan citološki nalaz ukazuje na moguće prisustvo neoplastične lezije, koja bi, ukoliko se ne tretira, mogla progredirati u životno-ugrožavajuću malignu bolest. Ipak, kod žena sa lezijama niskog stepena postoji velika verovatnoća za spontanu regresiju, zbog čega kod njih nije neizostavno potreban tretman. Citološka sumnja na lezije visokog stepena nosi značajnu mogućnost za postojanje teške displazije, koja ima veliki rizik za progresiju u karcinom. Žene sa ovakvim citološkim nalazima moraju odmah biti upućene da dalje dijagnostičke i ako je potrebno terapijske postupke¹⁹.

Generalno, ponavljanje citologije je prihvatljivo kada se dobije nalaz atipičnih skvamoznih ćelija neodređenog značaja (ASC-US), skvamozne intraepitelne lezije niskog stepena (L-SIL) ili kada je bris iz nekog razloga nezadovoljavajući. HPV testiranje je alternativni postupak za žene sa citološkim nalazom ASCUS, jer omogućava kliničaru da odvoji žene kojima je obavezno potreban kolposkopski i histološki pregled.

Atipične skvamozne ćelije neodređenog značaja (atipične skvamozne ćelije, neopredeljene, - ASC-US) su promene slične Skvamoznoj intraepitelnoj leziji (SIL) ali im nedostaju kriterijumi za definitivnu interpretaciju. Ovo je najčešća abnormalnost u citologiji (90-95%), obično udružena sa stanjima koja se mogu povući (infekcija, reparacija, atrofija). Međutim, u 9-17% žena sa ASC-US nalazom, definitivno se dijagnostikuje CIN i zbog toga ova kategorija nalaza zahteva posebnu pažnju.

U 41%-50% slučajeva ASC-US (29-88%) HPV test je pozitivan i u ovoj grupi žena on ima veliku praktičnu korist¹⁹. Određivanje HPV nalaza kod pacijentkinja sa ASC-US omogućava razvrstavanje žena u grupe sa većim ili manjim rizikom za prisutnost CIN 2 ili CIN 3 i smanjuje broj žena, kod kojih je potrebna hitna kolposkopija. Analizom podataka iz 39 studija, ukupna senzitivnost HPV testa kod nalaza ASCUS je 90.4% (95% CI: 88,1-92.4%) za predviđanje prisustva CIN 2+, a 93.7% (95% CI: 90.4-95,9%) za CIN 3+. Specifičnost je bila 58,3% (95% CI: 53,6-62,9%) za CIN 2+ i 52,3% (95% CI:45.7-58,7%) za CIN 3+. Ovo su značajno više vrednosti nego kod ponovljene citologije (senzitivnost 82% i specifičnost 58%)²⁶. Negativna prognostička vrednost HPV testiranja za CIN 2 i CIN 3 je 0,98 ili više²⁶.

Tokom 2 godine praćenja žena sa nalazom ASC-US u 26 % je dijagnostikovao CIN i to L-SIL u 15%, a H-SIL u 11% slučajeva (6% CIN 2, 5% CIN3)²⁷. Prema podacima velike meta-analize koja je obuhvatila studije objavljene između 1970 i 1996 godine, verovatnoća progresije ASCUS-a do invazivne bolesti tokom 6 meseci je 0,06%, a u H-SIL tokom 24 meseca 0,25%²⁸. U Norveškom skrining programu relativni rizik za nastanak CIN2 i više tokom 2 godine je bio 15-30%²⁹, a velika ASCUS/LSIL Triage Study (ALTS) je utvrdila da je kumulativna incidenca CIN3 tokom 24 meseca kod žena koje su imale ASCUS 8% do 9%²⁷.

Kod **Atipičnih skvamoznih ćelija koje govore u prilog displaziji (ASC-H)** cervikalna intraepitelna neoplazija nalazi se u nešto većem procentu nego kod ASC-US nalaza, pa je zato i postupak nešto drugačiji. ASC-H Promene podsećaju na H-SIL ali im nedostaju kriterijumi za definitivnu interpretaciju. One čine 5-10% svih ASC nalaza. Kod ASC-H nalaza, HPV test je pozitivan u oko 85% slučajeva kod žena <35 godina, a u 40% kod žena > 35 godina. U oko 30-40% slučajeva se definitivno dijagnostikuje CIN, a u 25-50 % slučajeva to bude CIN 2 ili CIN 3²⁸.

Diskarioza lakog stepena (Skvamozna intraepitelna lezija niskog stepena L-SIL) je obično posledica prolazne infekcije HPV virusom. Danas se jasno zna da L-SIL predstavlja procese koji će u najvećem broju slučajeva spontano regresirati. Jednom od najvećih meta-analiza studija koje su se bavile prirodnim tokom CIN, pokazano je da kod blage displazija tokom godine dana praćenja dolazi do regresije u 44.3% slučajeva (95% CI 43,0, 45.5). U 0,6.% slučajeva L-SIL progredira u H-SIL (CI 95% 0.5 0.7), a 0.1% u invazivni karcinom (95% CI 0,0 0,1)³⁰. Posle 10 godina praćenja u 87.7% žena koje su imale blagu displaziju (L-SIL) nalaz je postao normalan, u 2.8% progredirao je u CIN 3, a 0.4% u invazivni karcinom.

HPV test kod premenopauzних žena sa L-SIL nije od velike pomoći, jer će u 58-88%% slučajeva on biti pozitivan HPV³¹. Kod žena starijih od 35 godina HPV test ima veću senzitivnost za otkrivanje CIN. U proseku, 17% žena sa L-SIL ima prevalentni CIN2, a 12% CIN 3. Kumulativna stopa progresije L-SIL u H-SIL je 6.6% posle 6 meseci i 20.8% posle 24 meseca²⁸.

Kod nalaza **diskarioze teškog stepena (Skvamozna intraepitelna lezija visokog stepena H-SIL)** preko 50% pacijentkinja će imati nalaz CIN 2 ili teži, a 2% invazivni karcinom. U ovim slučajevima nema svrhe raditi HPV test, jer će u preko 85% biti pozitivan³².

Glandularne (žlezdane) promene u citološkom brisu nalaze se kod 0,5 %-1 % pacijentkinja¹⁸. U većini slučajeva radi se o atipičnim glandularnim ćelijama (AGC) koje su veliki izazov za citopatologa. Atipične glandularne ćelije (AGC) je nalaz oskudne celularnosti,

koji nema više od jednog kriterijuma za dijagnozu Adenokarcinoma in situ (AIS). Kod ovog nalaza HPV test može, biti od pomoći jer je u više od 90% slučajeva pozitivan. Za razliku od atipičnih skvamoznih ćelija, kod ove kategorije nalaza u velikom procentu (9% do 54%) prisutne su promene težeg stepena (CIN 2 i CIN 3), a čak u 1 %–9 % invazivni karcinom (skvamozni, adenoskvamozni ili endometrijalni)¹⁹. Starost je važan prediktor porekla glandularne lezije: kod mlađih žena najčešće se radi o endocervikalnim lezijama, a kod starijih o endometrijalnom karcinomu.

Kod žena sa citološkom dijagnozom **AIS**, biopsijom je potvrđen AIS u 48-69%, a invazivni cervikalni adenokarcinom u 38%.

4.1. Preporuke za dalji postupak sa nalazom cervikalnog brisa

Preporuka	Klasa preporuke/ Stepen dokaza	
<p>Nezadovoljavajući citološki nalaz (neadekvatan uzorak)</p> <ul style="list-style-type: none"> Ukoliko je citološki bris neadekvatan za pregled zbog prisustva krvi, zapaljenja ili je slabo fiksiran, neophodno ga je ponoviti kroz 6-8 nedelja, kako bi se isključilo postojanje bilo kakve značajne lezije. 	I-	A
<p>Normalan citološki nalaz (PAP test grupe I i II/ Bethesda klasifikacija – Negativan za intreaepitelnu leziju ili malignitet - NILM)</p> <ul style="list-style-type: none"> Ponoviti još jednom u toku godine dana. Posle dva negativna citološka brisa u razmaku od 6 meseci, dalji periodičan citološki može se zakazati u intervalima od 3 godine Kod žena sa teškim atrofičnim promenama preporučuje se lokalno davanje estrogena tokom najmanje jednog meseca. Mogućnost za pacijentkinje sa kontraindikacijama za primenu estrogena je ponovni citološki bris ili kolposkopija. U slučaju teške inflamacije, neophodno je dijagnostikovati i lečiti inflamatorni proces (<i>Chlamydia</i>, <i>Gonorrhoea</i>, <i>Candida</i>, <i>Trichomonas</i> ili bakterijska infekcija patogenim uzročnicima). Citološki bris bi trebalo ponoviti posle lečenja i ako je nalaz normalan, dalji pregledi provode se prema protokolu za skrining 	I	A
<p>Atipične skvamozne ćelije neodređenog značaja (PAP test grupe IIIa/ Bethesda klasifikacija ASC-US)</p> <ul style="list-style-type: none"> Postoje tri moguće opcije: HPV test, ponovljena citologija, kolposkopija Ako se odabere opcija ponavljanja citološkog brisa, ne ona ne bi trebalo da se radi u vremenu kraćem od 3 meseca posle prethodnog testa, jer je epitelu grlića je neophodno vreme da se regeneriše Kod pacijentkinja koje su mlađe od 20 godina, može se samo ponoviti citološki bris kroz 3 meseca. Ako ponovni bris ponovo pokaže ASC-US ili teže promene, obavezno uputiti na kolposkopiju Kod pacijentkinja starijih od 20 godina potrebno je uraditi HPV test. Negativna prediktivna vrednost HPV testa je velika i ukoliko je ovaj test negativan, sledeći kontrolni pregled može se zakazati kroz godinu dana. Ako nalaz bude negativan, pacijentkinja se može vratiti u redovni 3-godišnji skrining program. Prema Nacionalnom programu skrininga za rak grlića materice Srbije, svaka pacijentkinja sa ASCUS se upućuje na kolposkopiju (pošto se na odgovarajući način izleči infekcija ili tretira atrofija)²³ Ukoliko kolposkopija isključi postojanje promena težeg stepena, 	I	A

<ul style="list-style-type: none"> • HPV testiranje na tipove visokog rizika ne preporučuje se kao rutinska metoda u daljem postupku kod žena mlađih od 35 godina, pošto je HPV test pozitivan u preko 80% lezija blagog stepena • Iako HPV test kod mlađih žena sa L-SIL promenama nije dovoljno selektivan, treba ga (sem ako se ne planira tretman) uraditi ženama starijim od 35 godina. Ako je HPV test negativan, a dva ponovljena citološka nalaza takođe negativna, pacijentkinja se može vratiti na rutinske kontrole • Kod LSIL lezija nije prihvatljiva »Vidi i tretiraj« (<i>See and treat</i>) strategija, odnosno intervencija zbog nalaza acido belh površina na prvom pregledu, jer su u tim slučajevima visoke stope nepotrebnog tretmana • Postupak kod citološkog nalaza L-SIL tokom trudnoće je praćenje. Ukoliko kolposkopski nalaz isključi postojanje promena težih od intraepitelnih, kontrole se zakazuju kao i kada pacijentkinja nije trudna. Endocervikalna kiretaža nije indikovana. 		
<p>Diskarioza srednjeg i teškog stepena (PAP test grupe IIIb ili IV/ Bethesda klasifikacija H-SIL)</p> <ul style="list-style-type: none"> • Uputiti pacijentkinju na kolposkopiju • HPV test nije potrebno raditi • Ako je lezija vidljiva, ciljana biopsija je odgovarajući dalji dijagnostički postupak. • Ako lezija nije vidljiva treba uraditi ECC. • Ukoliko su kolposkopski i histološki nalazi normalni ponoviti citološki test kroz 3 meseca i ako ponovni nalaz pokazuje promene srednjeg-teškog stepena, uraditi dijagnostičku eksciziju • Kod citološkog nalaza H-SIL tokom trudnoće, neophodno je da kolposkopski pregled obavi iskusan kolposkopičar. Ako nalaz odgovara promenama teškog stepena i nema kolposkopskih znakova za postojanje lezije teže od intraepitelne, biopsija se može izostaviti. Kontrolni pregledi se zakazuju na 8-12 nedelja. • Biopsija se u trudnoći radi kod sumnje na postojanje promena težih od intraepitelnih. U slučaju nezadovoljavajuće kolposkopije (promena ulazi u cervikalni kanal, SCJ nedostupna pregledu- što je retko u trudnoći), a ponavljanog H-SIL citološkog nalaza, uraditi dijagnostičku eksciziju 	I	A
<p>Citološki znaci adenokarcinoma-in-situ (PAP test grupe IV / Bethesda klasifikacija AIS)</p> <ul style="list-style-type: none"> • Praćenje ponavljanim citološkim pregledima kod žena sa početnim rezultatom AIS je neprihvatljivo • Kod nalaza AIS neophodno je odmah uraditi kolposkopiju i biopsiju sa endocervikalnom kiretažom (ECC) • Ako je kolposkopski pregled normalan, potrebno je odmah uraditi dijagnostičku ekscizionu proceduru klasičnom konizacijom nožem. • HPV test nije potrebno raditi • Ukoliko su prisutne endometrijalne ćelije (ako je glandularna lezija kvalifikovana kao endometrijalna) obavezno uraditi endometrijalnu kiretažu kod žena starijih od 35 godina ili mlađih od 35 ukoliko imaju neobjašnjeno vaginalno krvavljenje 	I	A
<p>Bris koji ukazuje na invazivni karcinom (PAP bris grupe V/ Bethesda klasifikacija- Invazivni karcinom)</p> <ul style="list-style-type: none"> • Kolposkopija i biopsija i/ili ECC • HPV test ne treba raditi • Ako je lezija klinički jasno vidljiva ili pacijentkinja ima simptome, treba 	I	A

je odmah uputiti u referentni centar kako bi se ubrzao proces dijagnostike i tretmana		
---	--	--

5. Dalji dijagnostički postupci

Pre nego što se donese bilo kakva odluka o lečenju pacijentkinje sa abnormalnim citološkim nalazom, neophodno je imati definitivnu dijagnozu. Dalji dijagnostički postupci su:

- Kolposkopija
- Biopsija
- Endocervikalna kiretaža (ECC)
- Ekscizija grlića materice

Definitivna dijagnoza postavlja se histopatološkim pregledom uzorka tkiva dobijenog dijagnostičkom intervencijom.

5.1. Kolposkopija

Kada se dobije abnormalni citološki nalaz, neophodno je odrediti odakle on potiče. Uloga kolposkopije uključuje definisanje veličine i proširenosti lezije, otkrivanje zahvaćenosti endocerviksa, kao i prisustva multicentričnih lezija grlića i vagine. Sem toga, kolposkopijom se određuje najteže promenjeno mestu na epitelu, odakle je potrebno uzeti ciljanu biopsiju. Takođe, planiranje tretmana zahteva detaljnu orijentaciju o veličini i poziciji promene, što je moguće postići jedino kolposkopijom

Kolposkopija je optička metoda, kojom se površina grlića posmatra kroz uveličavajuće staklo. Pacijentkinji koja je u ginekološkom položaju, posle makroskopskog pregleda vulve, stavlja se spekulium i vizualizuje grlič. Ukoliko je potrebno uzimaju se brisevi za bakteriološki pregled i odstranjuje se sekret i mukus. Potom se na površinu grlića aplikuje 3% rastvor sirćetne kiseline.

Kolposkopski, posle primene 3% sirćetne kiseline, cervikalna intraepitelna neoplazija (CIN) se vidi kao atipična zona transformacije. Displastične ćelije sadrže velika jedra, sa abnormalno velikim količinama hromatina (proteina) i minimalne količine glikogena, nasuprot normalnom epitelu koji ima minimalne količine proteina i veliku količinu glikogena. Zbog toga polja sa CIN posle primene 3% rastvora sirćetne kiseline postaju bela, a stepen bele prebojenosti zavisi od težine lezije. Stepent acido-bele prebojenosti treba procenjivati posle najmanje 20 sekundi delovanja sirćetne kiseline¹⁹. Posle aplikacije joda površine na kojima se nalazi CIN ostaju nebojene, jer u njima nema glikogena.

Osnovni zadatak kolposkopije je da identifikuje Zonu transformacije i odredi da li je ona normalna ili abnormalna. Uočene promene klasifikuju se na osnovu Kolposkopske terminologije koju je donela Internacionalna federacija za kolposkopiju i patologiju grlića materice (International Federation of Colposcopy and Cervical Pathology- IFCPCP)³³.

Promene blagog stepena (HPV/CIN 1) se najčešće mogu videti kao blede acido-bele promene. Ove promene obično nastaju sporo i imaju neprovidnu do blede belu boju, sa granicama koje su paperjaste i nejasne. Obično se ne vide vaskularne promene. Ako i postoje vaskularne abnormalnosti, to je tipično fini mozaik ili fine punktacije. Polja su mala i homogena, a interkapilarni razmaci između vaskularnih kanala su normalni. Promene koje odgovaraju CIN 1 često se mogu pomešati sa: metaplazijom, HPV infekcijom, trudnoćom i procesima zarastanja.

Promene koje odgovaraju promenama težeg stepena (CIN2 i CIN3) su jasno vidljive. Površina ovih promena može biti ravna ili blago neravna, a granice su oštre i jasne. Često promene težeg imaju izgled bilo mozaika, bilo punktacija. Stepenu bele boje je izrazito veliki, a posle primene sirćetne kiseline, lezije postaju vidljive veoma brzo, zadržavaju belu boju dugo vremena i blede polako. Obično su promene teškog stepena velike površine. Ne treba zaboraviti, međutim, da CIN 3 može biti prisutan i na veoma maloj površini, ali i tada, intenzitetom boje, granicama i površinom, zadržava kolposkopske odlike teške lezije.

Kolposkopičar mora biti sposoban da tačno interpretira nalaze i da izvede biopsiju sa najsumnjivijeg mesta. Postoje situacije kada je neophodna dalja evaluacija i one uključuju neadekvatnu vizualizaciju skvamokolumnarne granice (SCJ), inkompletnu vizualizaciju cervikalnih lezija i nedostatak korelacije između citoloških abnormalnosti i nalaza vizuelnim pregledom i biopsijom. Ovo može zahtevati eksciziju omčicom (Loop eksciziju) ili konizaciju laserom ili nožem.

U praksi kolposkopija se koristi za sledeće tri svrhe¹⁹:

1. za pregled žena sa abnormalnom citologijom
2. za pregled žena sa klinički sumnjivim grlićem materice
3. kao bazična metoda za ranu dijagnostiku raka grlića materice u vreme ginekološkog pregleda; na ovaj način je koristio Hinselmann i na isti način se i danas koristi u nekim zemljama Evrope i Latinske Amerike, obično udruženo sa citologijom. Primenjena na ovaj način kolposkopija ima veliku senzitivnost za detekciju premaligne bolesti, ali zbog male specifičnosti nepogodna je za svrhe populacionog skrininga.

U kontekstu postupka kod žena koje imaju abnormalan citološki nalaz, ciljevi kolposkopije su¹⁹:

1. da precizno odredi položaj Zone transformacije
2. da potvrdi ili pobije citološku sumnju na postojanje CIN
3. da prepozna ili isključi invazivni karcinom
4. da prepozna ili isključi glandularnu bolest
5. da olakša tretman i prati progresiju ili regresiju bolesti

Dalji postupak kod pacijentkinja sa abnormalnim citološkim nalazom zavisi od nalaza kolposkopije (Tabela 5.1).

Tabela 5.1. Postupak posle kolposkopije kod pacijentkinja sa abnormalnom citologijom

Citologija	Kolposkopski nalaz			
	Normalan	Atipičan lakog stepena	Atipičan težeg stepena	Sumnjiva invazija
Normalan NILM PA I i PA II	Praćenje	Ponoviti citologiju i kolposkopiju za 6 meseci		
ASC-US PA IIIa	Lečiti infekciju ili uraditi "estrogen test" a onda ponoviti citologiju * Uradi HPV test	Ponoviti citologiju i kolposkopiju za 6 meseci Uradi HPV test	Biopsija i/ili ECC Konizacija	Biopsija odmah !

ASC-H PA IIIa	Ponoviti citologiju i kolposkopiju za 4-6 meseci*	Biopsija i/ili ECC		
AGC PA IIIa	Endocervikalna kiretaža ECC			
L-SIL PA IIIb	Ponoviti citologiju za 4-6 meseci	Ponoviti citologiju i kolposkopiju za 4-6 meseci Kod žena starijih od 35 godina uraditi HPV test		
H-SIL PA IIIb, PA IV	Endocervikalna kiretaža ECC i/ili dijagnostička konizacija	Biopsija i/ili ECC Konizacija		
AIS PA IV				
Maligne ćelije PA V				

*ako je ponovljena citologija negativna, ponoviti citologiju i kolposkopiju za 6 meseci

5.2. Biopsija

Biopsiju grlića neophodno je uzimati pod kolposkopskom kontrolom, sa polja koja pokazuju najveći stepen abnormalnosti. Uzorak tkiva bi trebalo da sadrži i površni epitel i stromu kako bi se moglo odrediti da li je lezija strogo intraepitelijalna ili se širi u stromu. Kod velikih i kompleksnih lezija, treba uzeti nekoliko isečaka, sa najteže promenjenih mesta. U dokumentaciji je potrebno precizno navesti sa kojih mesta je uzet isečak.

Obično nije neophodno dati lokalni anestetik, mada postoje dokazi da lokalna analgezija može smanjiti neprijatnost prilikom izvođenja biopsije. Korisna tehnika je i biopsija malom omčom za dijatermiju, u kom slučaju treba dati lokalnu anesteziju. Prednost ove tehnike je dobar uzorak sa adekvatnom količinom strome i bez distorzije tkiva.

Ako dođe do krvavljenja posle biopsije ono se može zaustaviti elektrokauterizacijom ili aplikacijom Monsel-ovog rastvora (Feri-subulfat).

Uzorak biopsije odmah treba staviti u 4% formalin, a zatim što je pre moguće poslati, uz precizno popunjen propratni formular, u histopatološku laboratoriju.

Biopsija se može izostaviti i odmah planirati konizacija ukoliko su citološki i kolposkopski nalazi u korelaciji i odgovaraju promenama teškog stepena. Za ovakav postupak neophodno je da kolposkopiju radi iskusan ginekolog, čiji nalazi imaju veliku tačnost. Kvalitet ovakvog pristupa meri se procentom histološkog nalaza promena teškog stepena u uzorku tkiva dobijenom intervencijom, koji bi trebalo da bude veći od 90%³⁴.

5.3 Kiretaža cervikalnog kanala

Kiretaža cervikalnog kanala (endocervikalna kiretaža-ECC) je neophodna kako bi se dijagnostikovale endocervikalne lezije koje se ne vide ni kolposkopski ili u slučajevima kada SCJ nije dostupna, a citološki nalaz je abnormalan.

Uzorak treba uzeti malom, oštrom endocervikalnom kiretom, specifično dizajniranom za ovu svrhu. Sav endocervikalni materijal, uključujući krv, mukus i fragmente tkiva treba otkloniti iz grlića kiretom i staviti u 4% formalin, a zatim poslati u histopatološku laboratoriju.

Prisustvo ili odsustvo invazivne bolesti se najčešće ne može potvrditi, jer je uzorak dobijen kiretmanom obično površan i bez strome. Zbog toga je u slučaju kolposkopskih promena teškog stepena koje ulaze u cervikalni kanal, pouzdanije uraditi dijagnostičku eksciziju.

Endocervikalnu kiretažu ne treba raditi tokom trudnoće.

5.4. Dijagnostička ekscizija

Dijagnostička ekscizija može se raditi različitim metodama, U zavisnosti od veličine promene, starosti pacijentkinje i želje za budućim rađanjem, određuje se i metoda, koja može biti ekscizija omčicom (Loop ekscizija), ekscizija laserom ili klasična konizacija nožem.

Ako se rade i ekscizija i endocervikalna kiretaža, prvo treba otkloniti konus, zbog toga što kiretaža ne samo da može uništiti epitel na SCJ, nego kiretman može biti kontaminiran displastičnim ćelijama koje se nalaze na SCJ.

6. Tretman cervikalnih intraepitelnih lezija

Stope progresije intraepitelne neoplazije u karcinom veoma su različite i kreću se od 0,17% do 70%³⁵. Vreme potrebno za progresiju ovih promena u teži nalaz je različito, čak i kod pacijentkinja sa prisutnim faktorima rizika. Smatra se da je za progresiju najtežih formi intraepitelijalne neoplazije u invazivni karcinom potrebno je 3 do 10 godina³⁶. U nekih pacijentkinja ovaj latentni period je toliko dug da možda do invazije, u toku života, neće ni doći. S druge strane, u nekih je tok bolesti veoma brz i može biti meren mesecima. Ovakva tvrđenja se, međutim, zasnivaju na malom broju slučajeva, jer se lezije teškog stepena praktično uvek otklanjaju.

Verovatnoća za progresiju u veći stepen CIN ili u invazivni karcinom je veća, što je teži stepen ćelijske atipije. Kod polno aktivnih adolescentkinja i mladih žena stepen spontane regresije promena niskog stepena L-SIL (HPV/CIN1) kreće se između 60 i 70 % u prvoj godini i dostiže 90 % nakon tri godine³². U oko 15% slučajeva promena perzistira, u 0-30% slučajeva prelazi u teži stepen (H-SIL), a manje od 1% i u invazivni karcinom. Većina ovih promena predstavlja ekspresiju HPV infekcije i sa eliminacijom infekcije dolazi i spontane regresije nalaza tokom 2 do 3 godine posle infekcije²⁸. Zbog toga eksciziono metode lečenja nisu prihvatljive kao prvi izbor kod ovih pacijentkinja.

Kolposkopičar mora da bude svestan da dijagnoza CIN1 nije uvek pouzdana, zbog velikog raspona inter i intra- opserverske varijabilnosti: ekspertsom revizijom kolposkopski ciljanih biopsija samo 43% slučajeva potvrđena je dijagnoza CIN1, u 41% slučajeva nalaz je snižen na normalan, a u 13% je postavljena teža dijagnoza (CIN2 i CIN 3). Dalje, u 23-55% ekscidiranih uzoraka nađen je CIN 2 i CIN 3³⁷. Iako kod promena male težine CIN 1 (L-SIL) postoji veća tendencija ka spontanoj regresiji, smatra se da se apsolutni rizik da će se L-SIL promene u toku 2-4 godine pogoršati u H-SIL iznosi 15-25%^{27, 38}. To je razlog što kod se promena koje perzistiraju više od 2 godine infekcije predlaže lečenje, a tada prednost imaju destruktivne metode (krioterapija, laser itd.). Postupak sa LSIL mora biti izbalansiran između verovatnoće za spontanu regresiju i negativne histologije sa mogućim rizikom da se ne tretira netačno dijagnostikovana (kao lezija nižeg stepena) ili propuštena lezija visokog stepena.

Prema dosadašnjim saznanjima promene teškog stepena perzistiraju u 50% slučajeva (15-96%), a stopa progresije u kancer kreće se oko 20% (od 0 do 53%)²⁸. Spontana regresija zabeležena je u ovim promenama prosečno u 29% slučajeva (od 4% do 67%) U novijim

studijama, kod žena mlađih od 25 godina sa CIN 2 zabeležena je stopa regresije od 62%, pa se sve više dovodi u pitanje potreba za neposrednim tretmanom³⁸.

Adenokarcinom in situ (AIS) je retka promena i njen udeo u ukupnoj patologiji intraepitelijalnih nalaza iznosi približno 2 %. Veliki broj ovih promena ne otkrije se na vreme, jer je diagnostika nesigurna. U 50–70 % slučajeva AIS su prisutne i pločastoćelijske prekanceroze (CIN), koje se lakše raspoznaju u cervikalnom brisu. Kod preporuka za lečenje mora se znati i da se AIS javlja multifokalno u 20 % slučajeva.

Posle dobijanja histopatološke dijagnoze dalji postupak se sprovodi prema protokolu:

6.1. Preporuke za tretman cervikalnih intraepitelijalnih lezija niskog stepena (Displazija lakog stepena/ Ravni kondilomi-CIN 1/ L-SIL)

Preporuka	Klasa preporuke/ Step en dokaza	
Kod zadovoljavajuće kolposkopskopije (Zona transformacije vidljiva u celini) moguća su dva pristupa: praćenje i aktivni tretman.	I	B
Kod mladih pacijentkinja i onih koje žele trudnoću, praćenje je poželjnija opcija. Papanikolau bris sa kolposkopijom ponavljati svakih 6 meseci dok se ne potvrdi regresija ili se ne uoči progresija nalaza.		
Nema pouzdanih dokaza koji je optimalni period praćenja, ali se, ukoliko ne dođe do regresije promene, u praksi predlaže tretman posle 18 do 24 meseca	Ila	C
Donošenje odluke o aktivnom tretmanu treba prilagoditi svakom pojedinačnom slučaju	I	C
Aktivni tretman se preporučuje: <ul style="list-style-type: none"> - u slučajevima nezadovoljavajuće kolposkopije - onda kada postoje velike lezije grlića - ukoliko lezije perzistiraju - kod žena starijih od 35 godina - kod pacijentkinja za koje postoji rizik da neće redovno dolaziti na kontrolne preglede. 	I	B
Ukoliko se intervencija radi kod nezadovoljavajućeg kolposkopskog nalaza metoda treba da bude eksciziona	I	C

6.2. Preporuke za tretman intraepitelijalnih promena teškog stepena (displazija srednjeg i teškog stepena/ CIN 2, CIN 3/H-SIL)

Preporuka	Klasa preporuke/ Step en dokaza	
Kod lezija teškog stepena nije prihvatljivo praćenje.	I	C
Tretman može biti destruktivni i ekscizion. Ekscizion tretman ima prednost zbog mogućnosti procene histopatološkog nalaza i efikasnosti tretmana	I	C
Mala ograničena polja CIN 2 mogu se lečiti destruktivnim metodama	Ila	C
CIN 2 lezije velike površine zahtevaju eksciziju	Ila	C
Kod žena mlađih od 25 godina kojima je dijagnostikovano CIN2, a kolposkopski nalaz je zadovoljavajući, može se prihvatiti praćenje zbog velike verovatnoće za spontanu regresiju	Ila	C

Kod CIN 3 lezija poželjno je primeniti ekscizioni tretman	I	B
Konizacija se smatra dovoljnom hirurškom procedurom za tretman CIN 3, ukoliko su ivice resekcije zdrave.	I	C
Histerektomija nije indikovana kao primarni tretman lezija teškog stepena i može se uraditi ukoliko postoje drugi razlozi (miomi, udruženi pelvični tumori, iregularna krvavljenja koja se ne mogu zbrinuti konzervativnim tretmanom), ali samo pod uslovom da nema citoloških ili kolposkopskih sumnji na postojanje invazivne bolesti.		
Ukoliko se promene teškog stepena dijagnostikuju u trudnoći, neophodno je isključiti invazivnu bolest, a zatim kolposkopski i citološki pregled raditi svaka dva meseca tokom trajanja trudnoće. Pacijentkinju treba ponovo pregledati 8 nedelja posle porođaja i postupiti prema nalazu.	I	C

6.3. Preporuke za tretman Adenokarcinoma in situ (AIS)

Preporuka	Klasa preporuke/ Stepen dokaza	
Nalaz AIS uvek zahteva eksciziju sa kiretažom ostatka cervikalnog kanala	I	A
Postupak kod žena sa dijagnostikovanim AIS na konizaciji zavisi od godina života i želje za očuvanjem fertiliteta, kao i od statusa resekcionih margina	II	C
Kod žena koje su završine rađanje, predlaže se histerektomija zbog otežanog pouzdanog citološkog praćenja, velike stope recidiva i multifokalne prirode bolesti	II	C

7. Principi i metode tretmana

7.1. Izbor metode

- Nema jasno superiorne konzervativne hirurške tehnike za lečenje i eradikaciju cervikalne intra-epitelne neoplazije (CIN)³⁹. **(Stepen preporuke IB)**
- Ekscizija je poželjnija od ablacije zbog mogućnosti histopatološkog pregleda odstranjenog tkiva **(Stepen preporuke IC)**
- **Ablativne procedure** (krioterapija, radikalna dijatermija, hladna koagulacija i laser vaporizacija) su prihvatljive samo pod sledećim uslovima:
 - Mora biti vidljiva cela Zona transformacije
 - Jedna ili više biopsije treba da budu uzete sa polja koja kolposkopski pokazuju najteže promene
 - Rezultat histopatološkog pregleda biopsije treba da bude poznat pre destruktivne terapije
 - Krioterapiju ne treba raditi kod velikih lezija koje zahvataju više od 75% grlića, lezija koje prelaze na vaginalni zid ili se šire više od 2mm izvan krio-sonde. Ovo se odnosi i na hladnu koagulaciju, ali ne i na radikalnu dijatermiju
 - Ne sme postojati sumnja na invazivnu bolest ni citološki, ni kolposkopski, niti u nalazu biopsije
 - Citološki bris ne sme pokazivati atipične glandularne ćelije
 - Destruktivna terapija treba da se provodi pod kolposkopskom kontrolom od strane iskusnog kolposkopičara
 - Mora biti obezbeđeno adekvatno praćenje

- **Ekscizione procedure** (konizacija nožem, laser konizacija, ekscizija omčicom) obavezno je uraditi
 - Ako lezija zahvata endocervikalni kanal
 - Ukoliko postoje velike, kompleksne lezije
 - Kod nezadovoljavajućeg nalaza (Skvamokolumnarna granica nije dostupna pregledu)
 - Ako ne postoji korelacija između citologije i kolposkopije
 - U slučaju rekurentne bolesti

7.2. Izvođenje intervencije

- Uzorak (veličina i način ekscizije) može se sigurno planirati samo na osnovu kolposkopskog pregleda od strane iskusnog kolposkopičara⁴⁰. Veličina i oblik ekscidiranog uzorka određena je veličinom i položajem lezije.
- Svaka terapijska procedura na grliću materice trebalo bi da se izvodi pod kolposkopskom kontrolom
- Intervencijom bi trebalo otkloniti leziju zajedno sa celom Zonom transformacije
- Dubina otklonjenog tkiva (bilo ablativnom, bilo ekscizionom tehnikom) treba da bude najmanje 7 mm³⁴.
- Ako lezija zahvata kanal, posle ekscizije treba uraditi endocervikalnu kiretažu
- Poželjno je otklonjeni deo tkiva obeležiti na 12 sati, kako bi se patologu olakšala orijentacija uzorka
- Hirurg bi trebalo da izbegne oštećenje ekto-cervikalnog epitela ili endo-cervikalnog kanala
- Kod nalaza težeg stepena poželjno je otkloniti leziju u jednom uzorku. Ekscizija grlića u multilim fragmentima može otežati histopatološki pregled.
- Ako se primenjuje Ekscizija omčicom, spoljnje ušće i donji deo kanala treba da bude otklonjen u jednom uzorku. Bolest lateralno od centralnog polja može biti otklonjena odvojeno
- Prilikom izvođenja procedure, mora se voditi računa da se na minimum smanji rizik od sporednih efekata kao što su hemoragija i stenoza cervikalnog kanala i/ili spoljašnjeg ušća grlića materice

7.3. Histopatološki pregled

- Histološki pregled treba da radi patolog koji ima iskustvo u ginekološkoj patologiji
- Histopatolog mora imati podatke o citologiji i kolposkopkom nalazu
- Konizacija nožem daje margine koje nisu oštećene termičkim artefaktima, dok margine posle ekscizije omčicom ili laresom mogu biti oštećene. Ukoliko intervenciju radi iskusan operator termička oštećenja su obično minimalna
- Uzorak dostavljen u multiplim fragmentima otežava histološki pregled i donošenje odluke o definitivnom nalazu. Uz to, ako je prisutna mikroinvazivna bolest može biti nemoguće odrediti substadijum ili definisati kompletnost ekscizije u fragmentisanom uzorku
- Izveštaj patologa mora da sadrži definitivnu histološku dijagnozu i status resekcionih ivica (lateralnih i apikalne), kao i nalaz endocervikalnog kanala ukoliko je urađena ECC.

7.4. Komplikacije tretmana

Komplikacije psrole destruktivnih metoda su opisane ali su retke i uglavnom se radi o krvavljenju, pojačanoj sekreciji i infekciji. Kasne komplikacije uključuju cervikalnu stenozu i insuficijenciju grlića materice, koja može dovesti do abortusa u srednjem trimestru. Ove

komplikacije su češće udružene sa konizacijom nožem. Uz to, pokazano je da su sve ekscizionne procedure udružene sa povećanom učestalošću male težine deteta na rođenju, i prevremenim porođajem kad se porede sa ženama koje nikad nisu imale tretman⁴¹.

Rizik za nepovoljan ishod buduće trudnoće posle ekscizionne terapije treba da bude odmeren u odnosu na rizik od recidiva i teškoćama u evaluaciji kompletnosti intervencije kada se primenjuju ablativne metode (**Stepen preporuke II B**). Kod žena koje zahtevaju očuvanje fertiliteta ablacija se može prihvatiti ako je lezija potpuno vidljiva kolposkopski, ne zahvata sva četiri kvadranta grlića i ako se očekuje da će se intervencijom postići potpuna destrukcija lezije.

Svaka žena kojoj se predloži ekscizionna terapija treba da bude obaveštena o mogućim nepovoljnom akušerskom ishodu buduće trudnoće (**Stepen preporuke IB**).

7.5. Nekompletna ekscizija

Resekcione margine posle ekscizije omčicom/konizacije su pozitivne u 5.7% do 53% slučajeva. U većini studija ovaj procenat je između 15 - 20%⁴². Faktori koji su najčešće uzrok zaostale neoplazije su povezani sa pacijentom (starost, paritet), osobinama lezije (veličina lezije, širenje CIN u kripte cervikalnog kanala i broj mitoza) i iskustvom operatora. Stopa pozitivnih margina kod manje iskusnih lekara je 22%, a kod specijalista obučenih za kolposkopiju i donju genitalnu patologiju samo 5%⁴³.

Mogućnosti daljeg postupka kod nalaza pozitivnih resekcionih margina su

- Histerektomija
- Re- konizacija
- Praćenje

Koja će se od ovih mogućnosti izabrati zavisi od

- Histološkog nalaza na pozitivnim marginama i u kiretmanu cervikalnog kanala
- Od toga koja je margina pozitivna (lateralna ili apikalna)
- Starosti pacijentkinje i želje za daljim rađanjem
- Metoda koji je primenjen za tretman

Kod mladih žena koje žele još da rađaju, praćenje je prihvatljiva opcija zbog toga što:

- Rezidualna bolest se posle re-intervencije ne pronađe u oko 50% slučajeva
- Čiste margine ne isključuju rezidualnu bolest
- Ako je primenjen laser ili ekscizija omčicom baza konusa se dodatno tretira kako bi se obezbedila hemostaza
- Postoji verovatnoća spontane regresije rezidualne promene posle tretmana
- Sledeća procedura može imati sporedne efekte i komplikacije

Svim ženama starijim od 50 godina koje imaju CIN3 na endo-cervikalnoj margini i kod kojih se ne može garantovati zadovoljavajuća citologija i kolposkopija, treba uraditi ponovnu eksciziju kako bi se dobile zdrave margine. Ukoliko zbog veličine prve intervencije ne postoje uslovi za re-eksciziju grlića (ekscizija omčicom ili konizacija), može se uraditi histerektomija.

8. Praćenje posle lečenja intraepitelnih promena grlića materice

Neuspeh tretmana ima za posledicu rekurentnu intraepitelnu bolest ili čak nastanak invazivnog kancera. Učestalost recidiva ili perzistencije CIN posle tretmana je između 1-21%⁴⁴. Stope recidiva je u tesnoj vezi sa statusom margina. Pozitivne margine konusa su faktor rizika za rezidualnu/rekurentnu bolest. Ovaj rizik je manji kad su margine čiste i iznosi

oko 2.9%–12%. Kod pacijentkinja sa zahvaćenim marginama stopa recidiva je od 22% i 28.9.%. Većina recidiva se detektuje u prva 24 meseca praćenja⁴⁵.

Faktori koji utiču na praćenje su starost žene (žene starije od 40 godina imaju veći rizik za perzistentnu ili rekurentnu bolest), tip lezije (glandularne zahtevaju pažljivo praćenje), gradus lezije (lezije visokog stepena imaju veću verovatnoću da perzistiraju ili se ponovo pojave) i histologije zahvaćenih margina (kompletna ili inkompletna ekscizija). Satelitske lezije koje su posledica HPV infekcije locirane izvan ZT su najvažniji nezavistan faktor rizika za recidiv kod žena sa zdravim resekcionim marginama, kao i širenje u endocervikalne kripte i starost pacijentkinje.

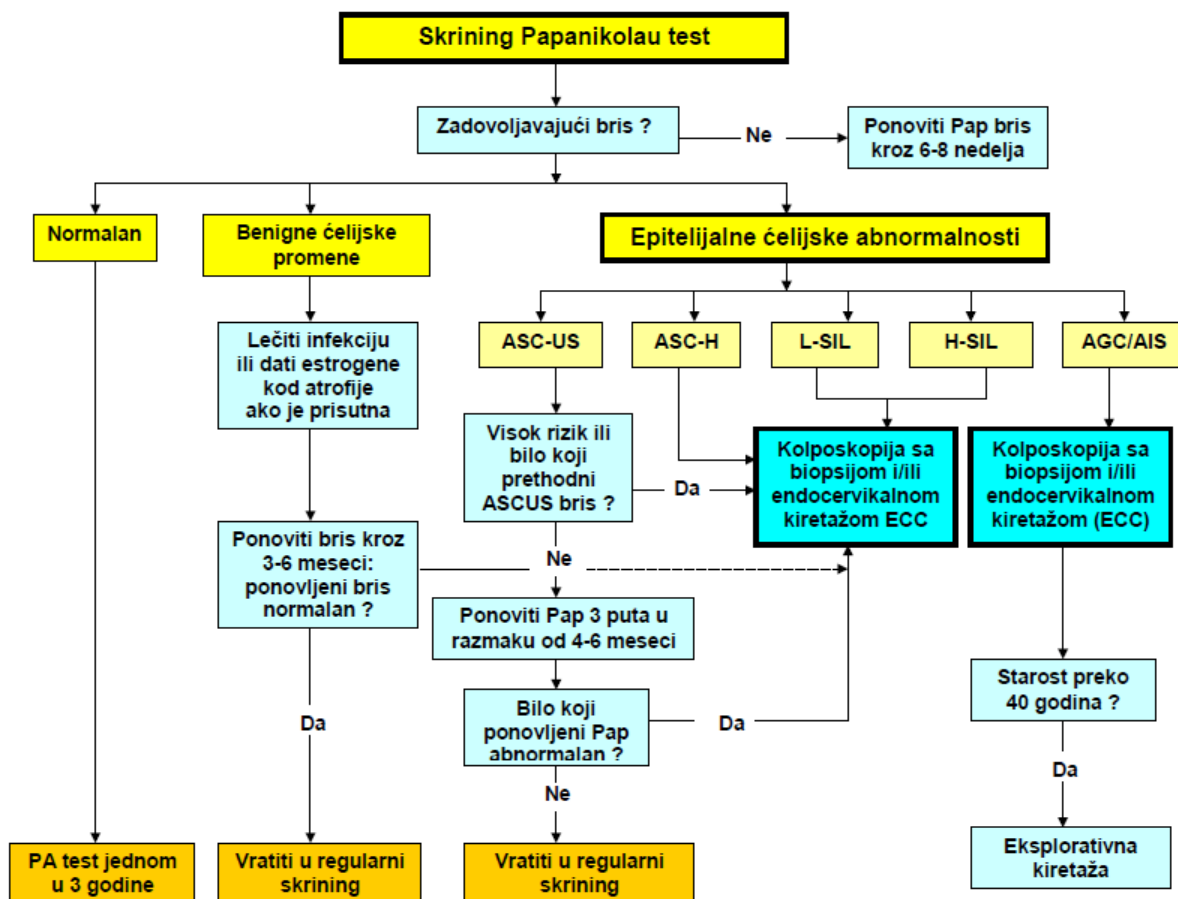
Nezavisno od rizika za rezidualnu ili rekurentnu intraepitelnu bolest, sve žene koje su lečene zbog CIN imaju pet puta veći rizik za nastanak invazivnog karcinoma nego opšta populacija i to nezavisno od metode kojom je rađena intervencija⁴⁵. Zbog toga je obavezno praćenje svih žena, najmanje 10 godine posle tretmana.

Pozitivan HPV test, čak i u prisustvu normalne citologije, može na vreme i tačno predvideti neuspeh tretmana. Senzitivnost HPV testa u detekciji neuspeha tretmana dostiže 100%, dok specifičnost varira od 44-84% Kod žena čije se lečenje smatra uspešnim 84.2% je imalo negativan postoperativni HPV test, a 15.8% pozitivan, dok su kod žena u kojih je kasnije utvrđena rekurentna bolest ovi procenti bili 17.2% i 82.8%⁴⁶. Zbog značajno više senzitivnosti (1.27; 95% CI 1.06-1.51), a ne mnogo manje specifičnosti (0.94; 95% CI 0.87-1.01), HPV test smatra boljim parametrom za praćenje od ponovne citologije⁴⁷

8.1. Preporuke za praćenje žena lečenih zbog CIN

Preporuka	Klasa preporuke/ Stepen dokaza	
Većina perzistentnih/rekurentnih bolesti posle lečenja CIN 2, CIN 3 i AIN otkrije se u prva 24 meseca praćenja. U tom periodu preglede je potrebno raditi na 6 meseci. Umesto citoloških testova može se uraditi HPV test i citološki pregled 6 do 12 meseci posle intervencije. Ako su oba testa negativna, praćenje se može nastaviti na godinu dana.	II	C
Rizik za nastanak invazivnog kancera traje mnogo duže, zbog čega je sve pacijentkinje neophodno pratiti jednom godišnje, najmanje 10 godina posle lečenja. Praćenje uključuje citološki i kolposkopski pregled.	II	C
Posle konizacije nožem, citologija je mnogo pouzdaniji metod praćenja od kolposkopije	I	C
Postoje dokazi da je HPV test mnogo senzitivniji od citologije u praćenju posle tretmana, ali je pri tome daleko manje specifičan od citologije. Ženama koje su lečene zbog intraepitelne bolesti visokog stepena (CIN2, CIN3, GCIN) može se predložiti HPV test 6 meseci posle intervencije. U slučaju negativnog rezultata sledeći kontrolni citološki pregled može se zakazati za godinu dana.	I	C

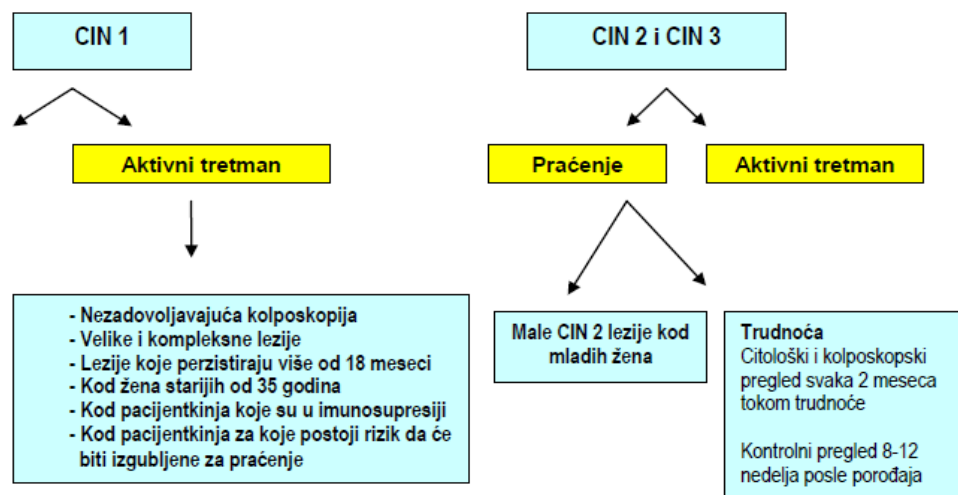
Algoritam 1: Postupak sa nalazom Papanikolau testa



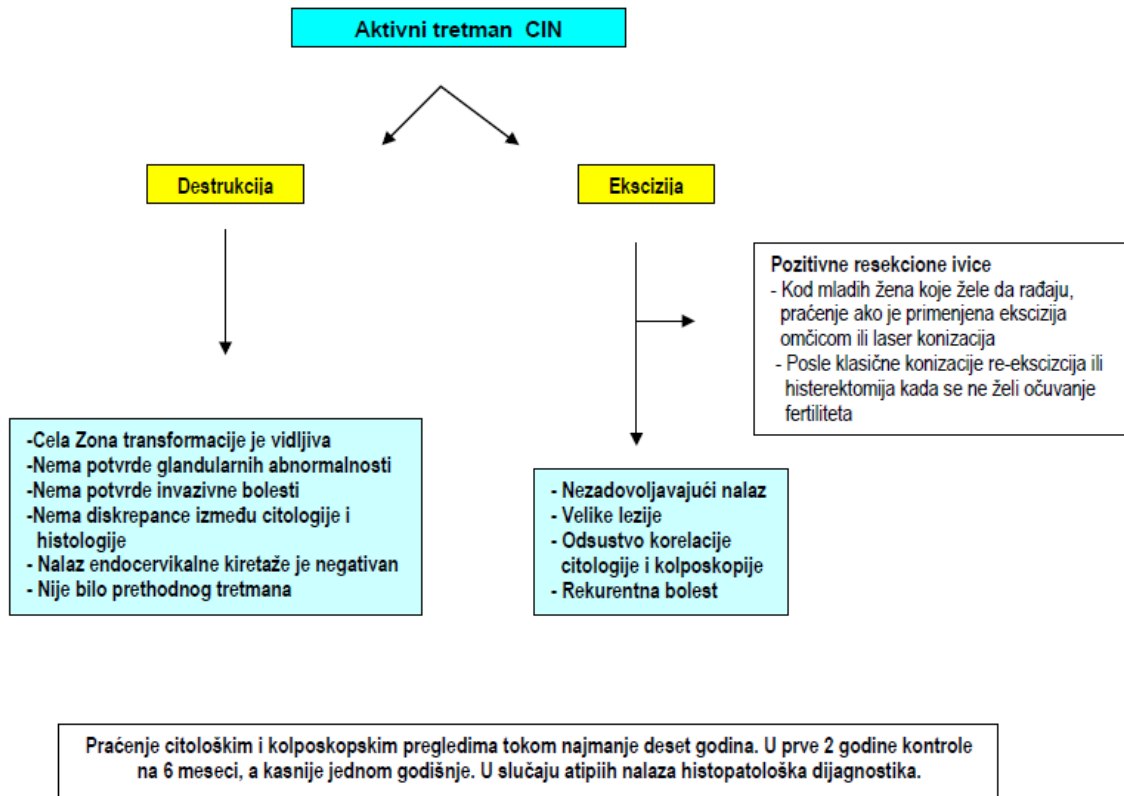
Algoritam 2: Postupak sa Cervikalnom intraepitelijalnom neoplazijom-CIN

Cervikalna intraepitelijalna neoplazija- CIN

Dijagnoza se postavlja histopatološkim pregledom uzorka dobijenog biopsijom, endocervikalnaom kiretažom ili konizacijom



Algoritam 3: Aktivni tretman CIN



9. Klinička slika raka grlića materice

Rak grlića materice razvija se veoma sporo i u većini slučajeva potrebno je 8 do 10 godina da iz faze premaligne promene pređe u invazivni karcinom. Tokom tog vremena, ni premaligne promene, ni početni karcinom ne daju nikakve simptome. Zbog toga je jedini način da se ova bolest otkrije u ranoj fazi razvoja redovni ginekološki pregled i uzimanje brisa grlića materice za citološki pregled (Papanikolau test).

Kada se rak grlića materice proširi, obično daje sledeće simptome:

- Krvavljenje posle polnog odnosa
- Uporan sukrvičav vaginalni sekret
- Bol u maloj karlici

Vaginalno krvavljenje je najčešći simptom koji se pojavljuje u pacijentkinja sa uznapredovalim invazivnim karcinomom grlića. Najčešće je to postkoitalno krvavljenje, ali se može pojaviti i kao iregularno intermenstrualno ili postmenopauzno krvavljenje. Može biti prisutna izrazito pojačana vaginalna sekrecija neprijatnog mirisa.

Ukoliko postoji dugotrajno krvavljenje, pacijentkinja se može žaliti na slabost ili druge simptome koji su posledica anemije. Krvavljenja iz tumorskih krvnih sudova mogu nekada biti tako jaka i iznenadna da su neophodne transfuzije kako bi se poboljšalo opšte stanje pacijentkinje. Ovakva krvavljenja nastaju posle povrede novostvorenih tumorskih krvnih sudova, tokom odnosa, prilikom pregleda, uzimanja uzorka tkiva za histopatološki pregled ili spontanom odvajanjem nekrotičnih tumorskih masa.

Ponekad se može javiti bol u maloj karlici ili hipogastrijumu i on je obično posledica nekroze tumora ili udružene pelvične inflamatorne bolesti. Neke pacijentkinje mogu se žaliti na bol u lumbosakralnoj ili glutealnoj regiji i u ovim slučajevima mora se misliti na mogućnost zahvaćenosti ilijačnih ili paraaortnih limfnih čvorova sa širenjem na lumbosakralne korene spinalnih nerava ili na hidronefrozu. Ponekad epigastični bol ili bol u leđima mogu biti posledica metastaza u paraaortne limfne čvorove.

Urinarni ili rekatlni simptomi (hematurija, rektalno krvavljenje) mogu se pojaviti u kasnijim stadijumima bolesti, kao posledica invazije tumora u bešiku ili rektum. Ako je bolest uznapredovala biće prisutne i ostale odlike maligne bolesti, kao što su gubitak težine, kaheksija i opšta slabost.

Najveći broj slučajeva invazivnog raka grlića materice dijagnostikuje se kod žena koje nisu redovno odlazile na ginekološke preglede.

10. Histopatologija raka grlića materice

Svetska zdravstvena organizacija (SZO, WHO) definiše tri kategorije epitelijalnih tumora grlića materice: skvamozne, glandularne (adenokarcinom) i druge epitelijalne tumore uključujući neuroendokrine tumore i nediferentovan karcinom. Skvamocelularni karcinomi čine oko 70-80% svih karcinoma grlića materice, dok se adekonarcinomi javljaju u 10-15% slučajeva⁴⁸.

Skvamozni karcinomi su sastavljeni od ćelija koje su jasno skvamozne, ali se razlikuju bilo u obliku rasta ili citološkoj morfologiji. U gradiranju ovih tumora ranije je korišćen Broders-ov sistem gradiranja. Kasnije su ovi tumori klasifikovani u keratonizujuće, nekeratinizujuće i

sitno-ćelijske karcinome. U novijoj SZO klasifikaciji izraz sitno-ćelijski karcinom rezervisan je za tumore neuroenokrinog tipa.

Kod adenokarcinoma raspored invazivnih žlezda je veoma varijabilan i neki tumori su delom ili u velikoj meri papilarno. Oko 80% adenokarcinoma grlića materice su endocervikalnog tipa. Većina ovih adenokarcinoma su dobro diferentovani, ali su citološkog gradusa 2 ili 3. Kada se uporedi po stadijumima sa planocelularnim karcinomom, adenokarcinom ima značajno niže stope preživljavanja, sa većom stopom udaljenih recidiva. Samo pod-tip papilarnog ili viloglandularnog karcinoma se smatra dobro diferentovanim zbog svoje dobre prognoze.

10.1. Principi određivanja histopatološke dijagnoze

- Histopatološki pregled uzoraka tkiva dobijenih u cilju dijagnostike ili terapije raka grlića materice trebalo bi da radi patolog specijalizovan za ginekološku onkologiju
- Za određivanje histološkog tipa tumora primenjuje se WHO klasifikacija 2004⁴⁸ (Tabela 10.1.), a ukoliko je potrebno i imunohistohemijske metode
- Za određivanje histološkog gradusa koristi se modifikovan Broders sistem za planocelularne karcinome; za adenokarcinome se primenjuju arhitekturni i citološki kriterijumi⁴⁹.

Tabela 10.1. WHO histopatološka klasifikacija malignih tumora grlića materice⁴⁸

Histološki tip	Histološki podtip	Varijanta podtipa
Skvamocelularni karcinom	<ul style="list-style-type: none"> - keratinizujući - ne-keratinizujući - papilarni - verukozni - kondilomatozni - sličan limfoepiteliomu - skvamo-tranzicioni 	
Adenokarcinom	<ul style="list-style-type: none"> - mucinozni - endometrioidni - svetlih ćelija (Clear-cell) - serozni - mezonefrični adenokarcinom 	Mucinozni <ul style="list-style-type: none"> - endocervikalni - intestinalni - karcinom prstenastih ćelija - minimalne devijacije - viloglandularni
Ostali epitelni tumori	<ul style="list-style-type: none"> - adenoskvamozni karcinom - karcinom staklastih ćelija - adenoid cistični - adenoid bazalni - neuroendokrini - nediferentovani 	Neuroendokrini <ul style="list-style-type: none"> - karcinoid - atipični karcinoid - sitno-ćelijski karcinom - neuroendokrini karcinom velikih ćelija
Mezenhimni tumori i slična stanja	<ul style="list-style-type: none"> - leiomiosarkom - endometrioidni stromalni sarkom niskog stepena - nediferentovani endocervikalni karcinom - botrioidni sarkom - ostali mezenhimni tumori 	

Mešani epitelijalni i mezenhimalni tumori	- karcinosarkom - adenosarkom - Wilmsov tumor	
Melanocitični	- Maligni melanom	
Razni tumori	- Tumori germinativnih ćelija (Yolk sac tumor)	
Limfoidni i hematopoetski tumori	- Maligni limfom - Leukemija	
Sekundarni tumori		

11. Širenje tumora

Histološki najranije prepoznatljiv stadijum stromalne invazije su mali pupoljci invazivnih ćelija morfologije slične CIN 3 od kojeg nastaju. Sa postepenim napredovanjem invazije vide se dalje morfoloske karakteristike, kao što su bolja diferencijacija, stromalna reakcija na invaziju tumora koja može biti gust, lokalizovan limfocitni infiltrat i rastresita, jasna, nekad edematozna stroma. Kako tumor postaje veći i progredira od individualnih prstolikih izraštaja u kompleksniji oblik, javljaju se ostale morfološke slike i to su merljive dimenzije tumora, oblik rasta i limfovaskularna invazija (LVI)⁴⁹.

Tumor se dalje može širiti:

- Direktnom invazijom u okolne strukture (cervikalnu stromu, korpus uterusa, vaginu i parametrija)
- Limfatičnim metastazama
- Metastazama putem krvnih sudova
- Direktnom intraperitonealnom implantacijom.

Lokalno tumor se širi kroz tkivne prostore ili duž susjednih površina. Utvrđeno je da u oko 10-30% pacijentkinja sa invazivnim karcinomom grlića postoji proširenost tumora od donjeg segmenta uterusa na endometrijum. Ovo se najčešće dešava kada je početna lezija lokalizovana u endocerviksu. Sa grlića, tumor se može proširiti na svodove vagine ili na paracervikalna i parametrijalna tkiva, kada može doći do opturatorne fascije i zida male karlice. Takođe, moguća je direktna invazija bešike, rektuma ili oba ova organa, sa ili bez pojave vezikovaginalne ili rektovaginalne fistule.

Grlić materice ima veoma bogatu limfatičnu mrežu koja je mnogo izraženija u mišićnim slojevima. Kada tumor načini invaziju ovih struktura, postoji veći rizik od diseminacije u regionalne limfne čvorove. U limfne prostore tumor ulazi embolizacijom. Karcinom grlića najpre se širi u paracervikalne i parametrijalne limfne sudove, dajući metastaze u opturatornim limfnim čvorovima (koji se smatraju medijalnom grupom spoljnjih ilijačnih čvorova), u hipogastrične, kao i u druge spoljnje ilijačne i sakralne limfne noduse čvorove. Metastaze se takođe mogu pojaviti u limfnim čvorovima zajedničke ilijačne arterije, paraaortalno ili u ingvinalnim čvorovima. Ovo je sekundarna grupa limfnih nodusa i prisustvo tumora u njima, smatra se udaljenim metastazama.

Učestalost zahvaćenosti limfnih čvorova je u korelaciji sa stadijumom bolesti (Tabela 11.1.). Pozitivni limfni čvorovi nalaze se u 15-20% pacijentkinja sa FIGO stadijumom I, 25-40% u stadijumu II i oko polovine slučajeva (50%) u višim stadijumima bolesti⁵⁰.

Tabela 11.1. Incidenca pelvičnih i paraaortnih metastaza prema stadijumima karcinoma grlića materice

FIGO stadijum bolesti	% pozitivnih čvorova male karlice	% pozitivnih paraaortnih čvorova
I a1 (manje od 1mm)	0	0
Ia1 (1-3mm)	0,6%	0
Ia2 (3-5mm)	4,8%	manje od 1%
Ib Ib1 manje od 1 cm Ib1 manje od 2 cm Ib1 2-4 cm Ib2	15,9% 0 7% 26% 27-50%	2,2% 20.6
IIa	24,5%	11%
IIb	31,4%-40%	19%
III	44,8%	30%
IV	55%	40%

Hematogena diseminacija kroz venske pleksuse i paracervikalne vene nastaje mnogo ređe, ali se ipak može videti u uznapredovalim stadijumima bolesti. Najčešća mesta hematogenih metastaza su pluća, medijastinalni i supraklavikularni limfni čvorovi, kosti i jetra.

12. Stadijum bolesti

12.1 Metode koje se koriste za određivanje stadijuma raka grlića materice

Određivanje stadijuma kod malignih tumora pomaže u planiranju terapijskih postupaka, omogućava poređenje rezultata lečenja i ukazuje na moguću prognozu. Stadijum bolesti se može odrediti klinički, hirurški i patološki.

Određivanje stadijuma karcinoma grlića materice, prema preporukama Internacionalnog Udruženja ginekologa i opstetričara (FIGO) bazira se na kliničkoj evaluaciji bolesti, pre otpočinjanja lečenja⁵¹. Stadijum bolesti koji se odredi na osnovu kliničkog pregleda kasnije ne podleže promenama, niti zbog dodatnih dijagnostičkih procedura, niti kao posledica lečenja ili progresije bolesti.

U cilju postavljanja dijagnoze karcinoma grlića i određivanja stadijuma koriste se: kliničke, citološke, histopatološke, radiološke, laboratorijske i druge dijagnostičke metode.

Neophodni pregledi:

- anamneza
- klinički pregled (lokalni nalaz, bimanuelni vaginalni i rektalni pregled)
- kolposkopija, ekfolijativna citologija- Papanikolau test, biopsija, kiretaža, konizacija
- histopatološki nalaz sa svim standardnim parametrima tumora
- kompletna krvna slika i biohemijske analize (uključujući i testove funkcije bubrega i Hgb)

- Kompjuterizovana tomografija (CT) abdomena
- Magnetna rezonanca (MR) male karlice
- radiografija pluća u dva pravca
- abdominalni i pelvični ultrazvučni pregled kod stadijuma Ia; transrektalni ekspertski ultrazvuk (veličina i položaj tumora, odnos između volumena tumora i grlića) kod stadijuma Ib

Dopunska ispitivanja;

- CT urografija, intravenska urografija (IVU) ili ultrazvučni pregled bubrega
- cistoskopija i rektoskopija
- CT grudnog koša

Kod odmaklih stadijuma ili u cilju diferencijalne dijagnoze koriste se i druge dijagnostičke metode prema indikacijama.

Radiološki pregled pacijentkinja sa vidljivim rakom grlića materice je osnovni deo strategije za određivanje najoptimalnijeg lečenja i kod primarne prezentacije i kod povratka (recidiva, relapsa) bolesti ili komplikacija tretmana.

Magnetna rezonanca se danas smatra referentnim komplementarnim pregledom, jer je superiornija od CT-a za procenu proširenosti tumora, a jednaka CT-u u proceni zahvaćenosti limfnih čvorova⁵². Pokazano je da CT ima manju senzitivnost (55%) za detekciju parametrijalne invazije od MR pregleda (74%)⁵³. Ultra-male partikule gvožđe oksida (ultra-small particles of iron oxide- USPIO) korišćene kao kontrast za MR, izgleda da poboljšavaju senzitivnost pregleda i njihova primena se trenutno ispituje. Pokazano je da je senzitivnost pozitronske emisione tomografije (PET) 100%, a specifičnost 99%, ali se uloga PET skena u stadiranju cervikalnog karcinoma još uvek evaluira i poredi sa hirurškim nodalnim stadiranjem⁵⁴. PET-CT može tačno odrediti i primarni tumor i detektovati metastatsko širenje, a ima potencijal da bolje izvrši selekciju pacijenata za hirurgiju od samo PET skena^{55,56}.

Tabela 12.1. Tačnost pojedinih radioloških (imidžing) metoda u određivanju stadijuma karcinoma grlića materice⁵²

		MR %	CT %	PET%
Detekcija primarnog tumora (makroskopska bolest)	Senzitivnost	93-100	Nema podataka	100
	Specifičnost	93-100	Nema podataka	100
Zahvaćenost parametrija	Senzitivnost	74-85	55	Nema podataka
	Specifičnost	85	75	Nema podataka
Zahvaćenost limfnih čvorova	Senzitivnost	60	43	84
	Specifičnost	91	91	95
Zahvaćenost bešike	Senzitivnost	75	Nema podataka	Nema podataka
	Specifičnost	91	73	Nema podataka
Zahvaćenost rektuma	Senzitivnost	71	Nema podataka	Nema podataka
	Specifičnost	Nema podataka	Nema podataka	Nema podataka

Ultrazvuk nije pouzdan ni u određivanju promarne veličine tumora, niti statusa limfnih čvorova⁵⁷ Transrektalni ultrazvuk može biti koristan, ali samo ako ga rade veoma iskusni sonografičari posvećeni patologiji male karlice⁵⁸.

Limfangiografija nije rutinski dostupna u mnogim centrima. Iako nema komparativnih studija koje bi limfangiografiju uporedile sa CT i MR, smatra se da je manje senzitivna nego drugi savremeni modaliteti za preoperativnu procenu, sa pozitivnim prediktivnim vrednostima koje su kod karcinoma grlića materice varijabilne (14-80%)⁵⁷.

Postoje konzistentni dokazi da i CT i MR imaju lošu senzitivnost za detekciju metastaza u limfne čvorove, ukoliko se koriste kriterijumi veličine (generalno, granica promera čvora je 1cm za pozitivnu zahvaćenost) i morfologije limfnih čvorova i u maloj karlici i para-aortalno. Ovo je posledica prisustva metastaza i u limfnim čvorovima koje su normalne veličine. MRI je nešto bolji nego CT^{52,59} 57,78, a PET-CT sken je za sada najtačniji imidžing metod za detekciju zahvaćenosti limfnih čvorova^{56,60}. Kod bolesti ranog stadijuma PET-CT ima senzitivnost između 53% i 73% i specifičnost između 90% i 97% za detekciju zahvaćenosti limfnih čvorova, dok se kod uznapredovale bolesti senzitivnost za detekciju zahvaćenosti para-aornih limfnih čvorova povećava na 75%, a specifičnost na 95%⁶⁰.

Sa nalazima svih potrebnih pregleda, bolest se svrstava u jedan od stadijuma bolesti određenih FIGO klasifikacijom (Tabela 12.2.). Paralelno, koristi se i pTNM sistem klasifikacije tumora (Tabela 3.3.)⁶¹.

12.2. FIGO sistem određivanja stadijuma raka grlića materice

FIGO sistem stadiranja, 2009⁵¹	
Stadijum I	
Karcinom	je striktno ograničen na grlić
(širenje na korpus ne treba da bude uzeto u obzir)	
Stadijum IA: Invazivni karcinom koji se može dijagnostikovati samo mikroskopski, da najdubljom invazijom ≤5 mm i najvećim širenjem ≤7 mm	
Stadijum IA1: Izmerena stromalna invazija od ≤3.0 mm u dubinu i širenje ≤7.0 mm.	
Stadijum IA2: Izmerena stromalna invazija od >3.0 mm, a ≤5.0 mm sa širenjem ne većim od >7.0 mm	
Stadijum IB: Klinički vidljive lezije ograničene na grlić materice ili pre-klinički kancer veći od stadijuma IA*	
Stadijum IB1: Klinički vidljiva lezija ≤4.0 cm u najvećoj dimenziji	
Stadijum IB2: Klinički vidljiva lezija >4.0 cm u najvećoj dimenziji	
Stadijum II	
Karcinom grlića koji vrši invaziju izvan uterusa, ali ne na pelvični zid, niti na donju trećinu vagine	
Stadijum IIA: Bez invazije u parametrijume	
Stadijum IIA1: Klinički vidljiva lezija ≤4.0 cm u najvećoj dimenziji	
Stadijum IIA2: Klinički vidljiva lezija >4 cm u najvećoj dimenziji	
Stadijum IIB: Sa jasnom invazijom parametrija	

Stadijum III
Tumor se širi do pelvičnog zida i/ili zahvata donju trećinu vagine i/ili dovodi do hidronefroze ili ne-funkcionalnog bubrega **
Stadijum IIIA: Tumor zahvata donju trećinu vagine, bez širenja na pelvični zid Stadijum IIIB: Širenje do pelvičnog zida i/ili hidronefroza ili ne-funkcionalni bubreg
Stadijum IV
Karcinom se proširio izvan male karlice i zahvatio je (dokazano biopsijom) mukozu bešike ili rektuma. Bulozni edem sam po sebi, ne dozvoljava da se slučaj označi stadijumom IV
Stadijum IVA: Širenje tumora na okolne organe Stadijum IVB: Širenje na udaljene organe

* Sve makroskopski vidljive lezije- čak i sa superficijelnom invazijom—označavaju se kao stadijum IB karcinoma. Invazija je ograničena na izmerenu stromalnu invaziju sa maksimalnom dubinom od 5.00 mm i horizontalnim širenjem od ne više od >7.00 mm. Dubina invazije ne bi trebala da bude veća od >5.00 mm mereno od baze epitela i originalnog tkiva- superficijelnog ili glandularnog. Dubina invazije uvek treba da bude napisana u izveštaju, čak i u onim slučajevima sa "ranom (minimalnom) stromalnom invazijom" (~1 mm). Zahvaćenost vaskularnih /limfatičnih prostora ne bi trebalo da menja pripadnost stadijumu ne menjaju klinički stadijum. Za mikroinvazivne adenokarcinome ne postoji konsenzus ali je preporuka da dubina invazije ne bude veća od 5mm

** Na rektalnom pregledu nema slobodnog prostora između tumora i pelvičnog zida: Svi slučajevi sa hidronefrozom ili ne-funkcionalnim bubregom, sem ako se zna da su ova stanja drugog porekla

Tabla 12.3. Komparativni prikaz FIGO stadijuma / pTNM klasifikacije^{51,61}

FIGO	Opis	T	N	M
I	Tumor ograničen na grlić materice	T1	0	0
IA	Dijagnostikovano samo mikroskopijom	T1a	0	0
IA1	Stromalna invazija: dubina ≤ 3 mm, horizontalno širenje ≤ 7 mm	T1a1	0	0
IA2	Stromalna invazija: dubina > 3-5 mm, horizontalno širenje ≤ 7 mm	T1a2	0	0
IB	Klinički vidljiv tumor ili mikroskopska lezija veća od T1a2	T1b	0	0
IB1	≤ 4 cm	T1b1	0	0
IB2	> 4 cm	T1b2	0	0
II	Tumor izvan uterusa ali ne do pelvičnog zida ili donje trećine vagine	T2	0	0
IIA	Bez parametrijalne invazije	T2a	0	0
IIA1	≤ 4 cm	T2a1	0	0
IIA2	> 4 cm	T2a2	0	0

IIB	Parametrijalna invazija	T2b	0	0
III	Tumor u donjoj trećina vagine/ pelvični zid/ hidronefroza	T3	0	0
IIIA	Donja trećina vagine	T3a	0	0
IIIB	Pelvični zid/hidronefroza	T1,T2,T3a T3b	1 Bilo koji N	0 0
IV	Invazija bešike ili rektuma ili van male karlice	T4		
IVA	Mukoza bešike i/ili rektuma	T4	Bilo koji N	0
IVB	Izvan male karlice	Bilo koji T	Bilo koji N	1

12.3. Preporuke za određivanje stadijuma Ia raka grlića materice (Mikroinvazivni karcinom)

Preporuka	Klasa preporuke/ Stepen dokaza	
Nalaz mikroinvazivnog karcinoma dobijen biopsijom predstavlja apsolutnu indicaciju za konizaciju	I	A
Dijagnoza mikroinvazivnog karcinoma grlića materice postavlja se isključivo konizacijom, primenom tehnike koja ne ostavlja kauterizovane margine	I	A
Ukoliko se potvrdi nalaz mikroinvazivnog karcinoma, neophodno je detaljno određivanje maksimalne dubine invazije, horizontalnog širenja, zahvaćenosti endocervikalnih žlezda i prisustva limfovaskularne invazije	I	A
Ukoliko je invazivna lezija ekscidirana, a CIN zahvata resekcionu marginu, treba uraditi ponovnu konizaciju (ili eksciziju omčicom), kako bi se odstranio rezidualni CIN i isključio invazivni karcinom. Ovo treba učiniti čak i u slučajevima kada se planira histerektomija, jer je neophodno isključiti okultnu invazivnu leziju koja bi zahtevala radikalnu hirurgiju.	II	C
Ukoliko je kod stadijuma Ia na marginama konusa CIN, a klinički nalaz je takav da je vaginalni deo grlića potpuno aplatiran, odluku o obimu re-intervencije donosi multidisciplinarni tim, posle pažljivog uvida u klinički i histopatološki nalaz.	I	C

12.4. Preporuke za određivanje stadijuma invazivne bolesti (Ib i više)

Preporuka	Klasa preporuke/ Stepen dokaza	
Stadijum bolesti kod karcinoma grlića materice određuje se klinički.	I	A
Klinički nalaz utvrđuju pregledom najmanje dva ginekologa specijalizovana za onkologiju. Ako je pregled težak ili postoji nejasnoća oko zahvaćenosti vagine i/ili parametrijuma, pregled treba uraditi u opštoj anesteziji, zajedno sa radioterapeutom.	I	C
Sve pacijentkinje sa histopatološki dokazanim karcinomom grlića materice (sem onih sa stadijumom IV) treba da imaju MR pregled male karlice. MR snimak treba da uključi snimke tankog preseka T2W perpendikularno na grlić, sa sekvencijama koje uključuju urinarni sistem i prostore para-aortnih limfnih čvorova.	I I	A C
Ukoliko se planira eksciziona dijagnostička procedura (eksciziona biopsija, konizacija) MR pregled bi trebalo uraditi pre intervencije kako bi se izbegle reaktivne/inflamatorne promene i omogućilo tačnije merenje veličine tumora	Ila	C
Post-kontrastni spiralni CT treba imati u vidu kao alternativu za MR kod pacijentkinja koje imaju medicinske kontraindikacije za izvođenje MR	I	C
Pacijentkinje kod kojih nije indikovana hirurgija (tumori viših stadijuma, kao i Ib1 tumori sa limfnim čvorovima male karlice suspektnog izgleda) preporučuje se PET/CT	I	C
Žene koje imaju klinički jasan stadijum IV bolesti treba da imaju post-kontrastni spiralni i multislajnsni CT pregled grudnog koša, abdomena i male karlice	I	C
Biopsija limfnog čvora stražara (Sentinel nodus) bez sistematske limfadenektomije, za sada, nije preporuka za rutinsku kliničku praksu kod raka grlića materice	I	C
Cistoskopija i rekto-sigmoidoskopiju ne treba rutinski raditi u cilju određivanja stadijuma. Ovi pregledi se rade ukoliko radiološkim metodama ne može da se isključi zahvaćenost bešike i creva	Ila	B
Ultrazvuk, intravenska urografija i limfangiografija nisu neophodne za određivanje stadijuma raka grlića materice	Ila	B

13. Lečenje raka grlića materice

Pacijentkinje sa rakom grlića materice često imaju kompleksne probleme koji ne mogu biti rešeni od strane jedne discipline. Zbog toga je osnovni pristup lečenju multidisciplinarni, od strane tima stručnjaka različitih specijalnosti koji može osigurati konzistentan i nepristrasan pristup planiranju i izvođenju tretmana.

13.1. Opšte preporuke za lečenje raka grlića materice

- Osnovne metode koje se primenjuju u lečenju raka grlića materice su hirurgija, radioterapija i hemioterapija. Moguće su različite kombinacije ovih metoda, kao i različiti vremenski raspored njihove primene
- O vrsti lečenja odlučuje se na osnovu stadijuma bolesti, histoloških osobina tumora, godina pacijentkinja i njenog opšteg stanja

- Odluku o lečenju donosi Multidisciplinarni tim (Konzilijum) lekara u koji treba da budu uključeni: ginekolog-onkolog, patolog, radioterapeut, medikalni onkolog i radiodijagnostičar

13.2. Mikroinvazivni karcinom grlića materice – Stadijum Ia

Koncept mikroinvazivnog karcinoma grlića materice uveden je još 1947. godine za lezije koje se ne šire više od 5 mm u stromu grlića materice, verujući da ove male lezije imaju mnogo bolju prognozu od ostalih oblika stadijuma I bolesti. Prema važećoj klasifikaciji karcinoma grlića materice Internacionalne federacije za ginekologiju i opstetriciju (FIGO), ukoliko tumor nije makroskopski vidljiv, a ima dubinu penetracije manju od 5 mm i širinu manju od 7 mm, klasifikuje se kao mikroinvazivni karcinom (FIGO stadijum Ia).

Dijagnoza mikroinvazivnog karcinoma grlića materice postavlja se isključivo konizacijom, primenom tehnike koja ne ostavlja kauterizovane margine. U novijoj literaturi, prihvata se i ekscizija omčičom (Loop dijatermija) ukoliko je uzorak adekvatan (dovoljne veličine i resekcioni margina koje dozvoljavaju pouzdanu histološku procenu). Ako je konizacija definitivni vid tretmana margine konusa moraju biti zdrave (videti Preporuke za određivanje stadijuma kod Mikroinvazivnog karcinoma). Ukoliko je kod stadijuma Ia na marginama konusa CIN, a klinički nalaz je takav da je vaginalni deo grlića potpuno aplatiran, procenu obima re-intervencije/operacije donosi multidisciplinarni tim, posle pažljivog uvida u klinički i histopatološki nalaz. U ovim slučajevima najčešće se radi modifikovana radikalna hysterektomija sa limfadenektomijom (**Stepen preporuke IC**)⁶².

Kada se odlučuje o daljem postupku, neophodno je poznavati sve potrebne histopatološke parametre za mikroinvazivni karcinom.

Neophodni histopatološki (HP) parametri za mikroinvazivni karcinom su:

- Dubina invazije
- Širina tumora
- Diferencijacija tumora
- Limfo-vaskularna invazija (LVI)
- Resekcione margine

U pacijentkinja sa stadijumom Ia 1 cervikalnog karcinoma u kojih nema limfovaskularne invazije prisustvo metastaza utvrđeno je u manje od 0.1% slučajeva (Tabela 13.1.)⁶³. Zbog toga se smatra da su konizacija (ukoliko su resekcione ivice negativne) ili obična hysterektomija uspešan tretman u praktično svim slučajevima. Na izbor tretmana utiče želja pacijentkinje da očuva fertilitet.

Iako je limfovaskularna invazija nepovoljan prognostički faktor, njen prognostički značaj u stadijumu Ia1 karcinoma grlića materice nije pouzdano utvrđen. Procenat metastaza u limfne čvorove male karlice je 2%, zbog čega se u ovim slučajevima predlaže limfadenektomija.

Tabela 13.1. Procenat zahvaćenosti limfnih čvorova male karlice kod stadijuma Ia raka grlića materice

Dubina invazije (u mm)	LVI	Rizik za nodalne metastaze
0-3	-	< 1 / 1000
0-3	+	2 / 100

3-5	-	2/ 100
3-5	+	5 / 100

Standardne preporuke za FIGO stadijum Ia2 predlažu modifikovanu histerektomiju sa limfadenektomijom, a kod mladih žena, koje žele da rađaju konizaciju ili radikalnu trahelektomiju sa limfadenektomijom⁶². Međutim, postoje dokazi da su metastaze u parametrijalne limfne čvorove izuzetno retke kod pacijentkinja sa tumorima manjim od 10mm, pa se zbog toga, u nekim centrima, smatra da je obična histerektomija sa sistematskom limfadenektomijom (sa najmanje 20 otklonjenih limfnih nodusa), dovoljan tretman u ovim slučajevima^{64,65} (**Stepen preporuke IIa C**).

Ukoliko postoje kontraindikacije za hirurško lečenje kod pacijentkinja sa bolešću stadijuma Ia2 primenjuje se primarna zračna terapija. Rezultati hirurškog i zračnog lečenja se ne razlikuju. Zračna terapija u stadijumu Ia2 trebalo bi da se sastoji od spoljašnje zračne i intrakavitarnе brahiterapije.

Ne postoji saglasnost u vezi tretmana mikroinvazivnog adenokarcinoma grlića materice. U dosadašnja praksi za mikroinvazivni adenokarcinom mnogo češće je primenjivana radikalna hirurška terapija, u odnosu na skvamozni mikroinvazivni karcinom. Nema međutim, čvrstih dokaza da je preživljavanje radikalno lečenih pacijentkinja sa mikroinvazivnim adenokarcinomom bolje nego onih koje su lečene konizacijom⁶⁷. Rizik od postojanja ekstracervikalne bolesti je nizak, a na rizik od recidiva ne utiče radikalitet operacije⁶⁸. Nekoliko studija koje su analizirale onkološki ishod pacijentkinja kojima je rađena konizacija, ukazuju na to da mikroinvazivni adenokarcinom može da bude lečen konzervativno u cilju očuvanja fertiliteta^{69,70}. Ipak, ovaj problem zahteva dalje istraživanje⁶⁵.

13.3. Preporuke za lečenje Ia stadijuma karcinoma grlića materice:

Preporuka	Klasa Preporuke/Stepen dokaza
-----------	-------------------------------

<p>Stadijum Ia1</p> <p>Opšti principi</p> <ul style="list-style-type: none"> Osnovni tretman stadijuma Ia1 je hirurški U pacijentkinja sa FIGO stadijumom Ia1 i zdravim marginama na konizaciji, nije potreban dalji tretman. Odluka o vrsti lečenja donosi se na osnovu želje pacijentkinje da sačuva fertilitet <p>Ia1-negativna peritumorska limfovaskularna invazija (LVI 0)</p> <ul style="list-style-type: none"> konizacija ako se želi očuvanje fertiliteta. Lečenje je završeno ako se radi o planocelularnom karcinomu, a vrh i ivice konusa su bez histopatološki vidljivih znakova maligne lezije ili atipije klasična (ekstrafascijalna) histerektomija radi se u svim ostalim slučajevima intrakavitarna radioterapija primenjuje se kada je operacija kontraindikovana <p>Ia1- prisutna peritumorska limfovaskularna invazija (Ia1, LVI+)</p> <ul style="list-style-type: none"> konizacija ili radikalna trahaelektomija, sa pelvičom limfonodektomijom ukoliko se želi očuvanje fertiliteta modifikovana radikalna histerektomija sa pelvičnom limfadenektomijom u svim ostalim slučajevima intrakavitarna radioterapija primenjuje se kada je operacija kontraindikovana <p>Postoperativna radioterapija (sa ili bez konkomitantne hemioterapije) primenjuje se 3-5 nedelja posle operacije ako su pozitivni regionalni limfni čvorovi ili postoje drugi nepovoljni prognostički parametri</p>	<p>I</p> <p>I</p> <p>II</p>	<p>C</p> <p>C</p> <p>C</p>
<p>Stadijum Ia2</p> <p>Opšti principi</p> <ul style="list-style-type: none"> Osnovno lečenje pacijentkinja sa stadijumom Ia2 je hirurško i obavezno uključuje limfadenektomiju Ukoliko su pozitivni regionalni limfni čvorovi ili postoje drugi nepovoljni prognostički parametri primenjuje se postoperativna konkomitantna hemo-iradijacija, 3-5 nedelja posle operacije U pacijentkinja sa stadijumom Ia2 kod kojih je operacija kontraindikovana, primenjuje se radikalna spoljašnja radioterapija i brahiterapija <p>Stadijum Ia2 negativna peritumorska limfovaskularna invazija (Ia2, LVI 0)</p> <ul style="list-style-type: none"> Ukoliko se želi očuvanje fertiliteta radi se konizacija ili radikalna trahaelektomija sa pelvičnom limfadenektomijom Modifikovana radikalna histerektomija sa pelvičnom limfadenektomijom kada nije potrebno očuvanje fertiliteta <p>Ia2 – prisutna peritumorska limfovaskularna invazija (Ia 2, LVI +)</p> <ul style="list-style-type: none"> Kod žena koje žele da sačuvaju fertilitet postoji rizik za lokalni recidiv, pa njihova terapija mora biti individualizovana. Mogući pristup je radikalna trahaelektomija sa pelvičnom limfadenektomijom. Nema dovoljno dokaza da bi se u ovim slučajevima predložila konizacija Modifikovana radikalna histerektomija sa pelvičnom limfadenektomijom kod žena koje su završile reproduktivnu funkciju 	<p>II</p> <p>I</p> <p>I</p> <p>I</p>	<p>C</p> <p>C</p> <p>C</p> <p>C</p>
<p>Ne postoji koncenzus u pogledu konzervativne hirurške terapije</p>		

mikroinvazivnog adenokarcinoma grlića materice, ali ima podataka da konizacija ima isti onkološki ishod kao radikalna histerektomija, te da se može razmotriti kao mogućnost u slučajevima kod kojih se želi očuvanja fertiliteta		
---	--	--

13.4. Lokalno ograničen invazivni rak grlića materice - Stadijum Ib i IIa

Ukoliko se rak grlića materice ne otkrije u mikroinvazivnoj fazi invazija se nastavlja i tumor se širi bilo ektocervikalno kao površna ulceracija ili egzofitični tumor, bilo ekstenzivno infiltrišući endocerviks (FIGO stadijum Ib). Prema FIGO klasifikaciji stadijum Ib je podeljen na dva podstadijuma Ib1 i Ib2, u odnosu na veličinu lokalnog tumora koji je manji, odnosno veći od 4 cm. Invazija se može proširiti na gornju trećinu vagine kada se tumor klasifikuje kao stadijum IIa. I ovaj stadijum je prema poslednjoj modifikaciji FIGO klasifikacije iz 2009 godine, podeljen na dva podstadijuma IIa1 i IIa2 (IIa1 tumor manji od 4cm, IIa2 tumor veći od 4 cm)⁵¹.

Stadijumi Ib i IIa raka grlića materice smatraju se lokalno ograničenom bolešću koju je moguće primarno lečiti hirurškom ili zračnom terapijom. Dokazano je da su oba terapijska modaliteta jednako efikasna, ali da se razlikuju u morbiditetu udruženom sa lečenjem¹⁹. Odluka o tretmanu za svaku pacijentkinju zasniva se na multiplim faktorima koji uključuju starost, opšte zdravstveno stanje pacijenta, faktore koji se odnose na tumor, ustanovu u kojoj se provodi lečenje, ali i izbor pacijenta.

Cilj primene određenog vida lečenja je postizanje najboljeg uspeha uz minimum komplikacija. Kombinovana primena radikalne hirurgije i zračne terapije rezultuje visokim morbiditetom i velikim troškovima lečenja. Kako bi se smanjio morbiditet, u primarnoj terapiji trebalo bi izbeći planiranu primenu i hirurške i zračne terapije. U slučajevima u kojima prisustvo nepovoljnih prognostičkih parametara (veliki tumor ili nepovoljan histološki tip tumora zateva rutinsku primenu postoperativnog zračenja, racionalnije je izbeći radikalnu histerektomiju i limfadenektomiju i primeniti radikalnu zračnu terapiju ili hemo-iradijaciju kao primarni tretman.

Standardni tretman lokalno ograničenog invazivnog karcinoma grlića materice je radikalna hirurška intervencija koja podrazumeva:

- Histerektomiju sa resekcijom parametrijuma (parametrektomija) – tip III po Piver klasifikaciji²⁰ (Tabela 13.2)
- Obostranu salpingektomiju sa ili bez ovarijektomije
- Odstranjivanje gornjeg dela vagine (najmanje 2 cm od ivice tumora)
- Limfadenektomija limfnih čvorova male karlice uz beleženje anatomske lokalizacije čvora
- Kod premenopauzних žena sa malim planocelularnim karcinomom (Ib1) može se uraditi transpozicija i konzervaciju ovarijuma

Tabela 13.2 Klasifikacija histerektomija po Piver-u⁷¹

Klasa histerektomije	Obim tkiva koja se otklanjaju
I	Obična, klasična (TeLinde) histerektomija- ekstrapascijalno otklanjanje svih cervikalnih tkiva
II	Histerektomija + medijalna ½ kardinalnog ligamenta + gornja 1/3 vagine
III	Histerektomija (Meigs-Latzko) + kardinalni ligament do pelvičnog zida + gornja ½ vagine
IV	Histerektomija + šira ekscizija perivaginalnih tkiva + ¾ vagine
V	Histerektomija sa ekscizijom zahvaćenog uretera ili bešike

Radikalna histerektomija omogućava odličnu lokalnu kontrolu tumora, ali s druge strane povezana je sa značajnim morbiditetom. Najveći deo morbiditeta uzrokovan je uklanjanjem parametrijuma koja sadrže autonomna nervna vlakna povezana sa bešikom, debelim crevom i seksualnom funkcijom.

Korist od resekcije parametrijuma kod žena sa ranim stadijumom karcinoma cerviksa je predmet diskusija. Analiza velikog broja slučajeva malih Ia1 do Ib1 tumora pokazala je da je zahvaćenost parametrijuma kod malih tumora (manje od 2cm, sa manje od 10mm dubine invazije u stromu i bez limfovaskularne invazije) svega 0.4%- 0.6%^{72,73}, sa stopom recidiva tokom 5 godina praćenja između 0.7% i 4%^{73,74}.

Ovi podaci ne opravdavaju radikalnu parametrektomiju kod svih pacijentkinja ranog stadijuma bolesti, jer broj i težina komplikacija daleko nadmašuje rizik od recidiva. Zbog toga je savremeni koncept planiranja operacija prilagođavanje veličine hirurške resekcije parametrijuma (engl. „tailoring“- krojenje) koji se danas smatra prihvatljivim i sigurnim⁷⁵. Poređenje preživljavanja, relapsa i morbiditeta između modifikovane radikalne i radikalne histerektomije (tip II i tip III po Piver-u) pokazalo je da su obe ove operacije jednakog efekta, ali da je radikalna histerektomija bila povezana sa visokom stopom kasnih komplikacija⁷⁶. Time je i dosadašnja klasifikacija po Piveru prevaziđena, pa je hirurški pristup danas upućen na nove klasifikacije, od kojih je jedna od najpreciznijih ona koju su dali Morrow i Querleu⁷⁷.

U slučajevima koji zahtevaju radikalnu parametrektomiju, uvedena je specifična poštena operacija kojom se čuva inervacija mokraćne bešike („nerve sparing“ tehnika)⁷⁸ kako bi se izbegli ozbiljni problemi koji su povezani sa obimom radikalne histerektomije .

Mnoge studije jasno ističu da je najvažniji faktor koji određuje ishod bolesti sistematska limfadenektomija, odnosno što veći broj limfnih čvorova otklonjenih operacijom. Prosečan broj operativno otklonjenih limfnih čvorova iznosi 23-28. Sa povećanjem broja izvađenih čvorova, procenat nalaza pozitivnih limfnih čvorova povećava se od 10,5% pozitivnih kada se izvadi manje od 20 čvorova, na 26,5% ukoliko se izvadi više od 50 limfnih čvorova⁷⁹. Ne postoji, međutim, konzensus u pogledu minimalnog broja limfnih čvorova koji je potrebno otkloniti da bi se limfadenektomija smatrala dovoljnom. Za sada se optimalnim brojem smatra 11 i više limfnih čvorova, jer nije pokazana statistički značajna razlika u preživljavanju u zavisnosti od broja otklonjenih čvorova, ukoliko iznosi preko 11^{80,81}.

Kod pacijentkinja sa karcinomom grlića materice zahvaćenost limfnih čvorova je najvažniji prediktor dugotrajnog preživljavanja. Zbog toga sve hirurški lečene pacijentkinje imaju i limfadenektomiju. Međutim, ova procedura takođe je povezana sa značajnim morbiditetom (limfocite, limfedemi, tromboze), a većina pacijentkinja sa ranim stadijumom bolesti nema metastaze u limfne čvorove, pa se mapiranje sa biopsijom stražarskih limfnih nodusa (Snetinel lymph node biopsy- SLN) ispituje kao moguća zamena za kompletnu disekciju limfnih čvorova karlice. Pokazano je da je senzitivnost 91% za pacijentkinje sa histološki pozitivnim čvorovima i 97% negativne prediktivne vrednost za metastatsku bolest u ne-stražarskim limfnim čvorovima⁸². Sa kombinovanom primenom vodiča i ultrastejdžinga, senzitivnost mapiranja limfnih čvorova je bolja od sistematske limfadenektomije i u budućnosti će možda predstavljati najbolji izbor za predviđanje statusa limfnih čvorova⁸³.

Studije rađene tokom poslednjih desetak godina pokazale su da se rani cervikalni kancer može uspešno tretirati i laparoskopski asistiranom vaginalnom histerektomijom (LARVH) sa sličnom efikasnošću i stopom recidiva kao kod abdominalne radikalne histerektomije⁸⁴.

Savremeni koncept lečenja mladih žena obolelih od malignih bolesti ne podrazumeva samo očuvanje fizičkih, psihičkih i socijalnih sposobnosti, već i budućih reproduktivnih funkcija. U ovim slučajevima kod mlade žene, koja želi da rađa primenjuje radikalna trahaelektomija.

Osnovni princip ovakvog hirurškog pristupa je radikalna operacija grlića sa ciljem očuvanja tela materice uz obostranu pelvičnu limfadenektomiju i kreiranje utero-vaginalne anastomoze. Postoje dve vrste radikalne trahelektomije, koje se razlikuju u operativnom pristupu: vaginalna radikalna trahelektomija (VRT) i abdominalna radikalna trahelektomija (ART). Složenost ovih procedura proizlazi više iz strogih indikacija za njihovo izvođenje, jer neadekvatan izbor pacijentkinja za ovaj vid operacije može ugroziti uspeh lečenja i pogoršati onkološki ishod⁸⁵. Učestalost recidiva kod radikalne trahelektomije je 4%, što je slično procentu pojave recidiva posle radikalne histerektomije⁸⁶.

Uopšteno, lečenje raka grlića materice zahteva dobru organizaciju. Nivo ekspertize, sposobnosti i organizacija su ključni faktori za obezbeđenje kvaliteta tretmana pacijentkinja sa rakom grlića materice⁸⁷. Pokazano je da je centralizacija usluga i ograničavanje nekih ispitivanja i tretmana na iskusne operatore udružena ne samo sa boljim ishodom tretmana, nego i sa uštedama u koštanju zdravstvenih usluga⁸⁸.

U slučajevima u kojima se primenjuje kao primarna terapija stadijuma Ib i IIa, **radikalna zračna terapija (RT)** sastoji se od spoljašnje zračne terapije i brahiterapije (videti primenu radioterapije u primarnom lečenju lokalno uznapredovale bolesti).

Hemioterapija (HT) kao deo primarnog lečenja lokalno ograničenog karcinoma grlića materice može se primeniti kao adjuvantna, neoadjuvantna terapija (NAHT) i konkomitantna terapija.

Adjuvantna HT se ne preporučuje van konteksta kliničkih ispitivanja, jer za sada nema dovoljno podataka o primeni postoperativne HT u visoko-rizičnih bolesnica.

Neoadjuvantna HT pre hirurgije pokazala se korisnom kod malih tumora Ib1 stadijuma u kojima se planira konzervativna hirurgija, ali za sada ovo nije standardni pristup^{89,90}. Za sada se još očekuju dokazi koji bi odredili mesto neoadjuvantne hemioterapije (NAHT, NACT), praćene hirurgijom u odnosu na konkomitantnu hemoiradijaciju za žene sa stadijumima FIGO stadijuma Ib2.

Konkomitantna primena hemioterapije i zračne terapije (HTRT) (sinonimi: konkurentna, istovremena, hemio-radioterapijska potencijacija) u mnogim centrima postaje standardni pristup lečenju karcinoma grlića materice stadijuma Ib2^{52,63} (videti primenu hemioterapije u lečenju lokalno uznapredovalog karcinoma grlića materice).

13.5. Preporuke za lečenje stadijuma Ib i IIa raka grlića materice

Preporuka	Klasa Preporuke/ Step en dokaza	
	I	A
Metoda hirurškog lečenja stadijuma Ib i IIa cervikalnog karcinoma je radikalna histerektomija sa obostranom adneksektomijom i uklanjanjem limfnih čvorova male karlice (pelvična limfadenektomija).	I	A
Radikalna hirurgija se predlaže za bolest stadijuma FIGO Ib1, ukoliko nema kontraindikacija za hirurgiju.	I	A
U slučajevima tumora malog volumena (2cm) i povoljnih prognostičkih parametara, može se razmotriti modifikovana radikalna histerektomija sa pelvičnom limfadenektomijom.	I	B

Kod tumora većih od 4cm (Ib2), u cilju smanjenja morbiditeta, neophodno je razmotriti ne-hirurško lečenje, jer se u ovim slučajevima posle hirurgije predviđa adjuvanta iradijacija sa ili bez hemioterapije.	I	B
Laparoskopski asistiranu vaginalnu histerektomija ne treba raditi pacijentkinjama sa tumorom većim od 2 cm. Hirurg koji izvodi ovu procedure mora biti adekvatno edukovan	I	C
Nema saglasnosti o broju limfnih čvorova koje treba odstraniti tokom pelvične limfadenektomije. Međutim, dobra klinička praksa je da se odstrani što je moguće više čvorova.	I	C
Ukoliko se histopatološkim pregledom posle operacije utvrdi prisustvo nepovoljnih prognostičkih parametara, primenjuje se adjuvantna zračna terapija ili hemo-iradijacija. Ovu terapiju treba započeti 3-5 nedelja posle operacije	I	A
Kombinovani modaliteti onkološkog lečenja dovode do povećanja nivoa komplikacija, posebno genitourinarnih i gastrointestinalnih, te iziskuju multidisciplinarni pristup u lečenju i pažljivu procenu relativnih rizika i benefita tretmana za svakog pacijenta posebno.	I	A
Ako je kontraindikovana operacija primenjuje se radikalna zračna terapija ili konkurentna hemoiradijacija	I	A
Konkomitantna hemoiradijacija (Cis-platinum bazirana) može se primeniti umesto hirurgije u slučajevima u kojima preoperativna procena prognostičkih parametara ukaže da će biti neophodno postoperativna adjuvantna terapija.	I	C
Kod mladih pacijentkinja koje zahtevaju očuvanje fertiliteta, može se razmotriti radikalna trahelektomija sa pelvičnom limfadenektomijom ukoliko su ispunjeni sledeći uslovi: <ul style="list-style-type: none"> • Tip tumora (skvamozni, adeno, adenoskvamozni) • Veličina tumora <2 cm (Ia, Ib1) • Želja za očuvanjem fertiliteta • Nije prethodno postojao infertilitet • Povoljan kolposkopski nalaz (R0, sa zdravom marginim >5mm) • Negativni limfni čvorovi • Preostala dužina grlića veća od 1 cm • Starost < 39 godina 	I	C
Alternativni tretman može biti i neoadjuvantna hemioterapija sa konizacijom i pelvičnom limfadenektomijom, ali u strogo odabranim slučajevima i ne kao standardni tretman	I	C
Žene koje zahtevaju očuvanje fertiliteta treba da budu informisane o potencijalnim rizicima za pojavu recidiva, kao i o nestandardnoj prirodi trahelektomije.	I	C
Hirurško lečenje raka grlića materice zahteva dobru organizaciju. Manje komplikovane hirurške tehnike mogu se raditi u centrima sekundarnog nivoa, a visoko specijalizovane radikalne operacije neophodno je centralizovati.	I	C

13.6. Prognostički faktori

U pacijentkinja FIGO stadijuma Ib i IIa faktori kao što su značajna veličina tumora, dublja stromalna invazija, nepovoljan histološki tip tumora ili limfovaskularna invazija, nepovoljno utiču na prognozu.

Ukoliko je prisutan jedan ili više nepovoljnih prognostičkih parametara primenjuje se adjuvantna terapija koja može biti zračenje ili konkurentna hemo-iradijacija.

Histopatološki (HP) parametri neophodni za odluku o post-operativnom tretmanu invazivnog karcinom grlića

- Tip tumora
- Diferencijacija tumora
- Dimenzije tumora
- Stromalna invazija u mm/ debljina zida koja je zahvaćena tumorom
- Oblik invazije
- Status limfo-vaskularnih prostora (LVI)
- Proširenost tumora van cerviksa i metastaziranje u druge organe
- Broj i status limfnih čvorova po gupama (ukupan broj limfnih čvorova i broj zahvaćenih metastazama)
- Dužina i stanje parametrijuma
- Dužina vaginalne manžete
- Status resekcionih ivica (vagine i parametrijuma)
- Najmanji razmak između tumora i resekcionih margina

Pokazano je da su limfni čvorovi jedini značajan nezavistan faktor opšteg preživljavanja⁹². Ukupno 5-godišnje preživljavanje kod pacijentkinja sa negativnim limfnim čvorovima posle radikalne histerektomije i pelvične limfadenektomije je 90%⁶⁶. Pacijentkinje sa pozitivnim limfnim čvorovima male karlice imaju 5-godišnje preživljavanje 59.5%, kao i povećan rizik za recidiv u maloj karlici i/ili udaljeni recidiv⁹³. Zbog toga je postoperativno zračenje male karlice kod pacijentkinja sa metastazama u limfne čvorove uobičajeni pristup lečenju. Adjuvantno zračenje povećava lokalnu kontrolu bolesti (smanjuje učestalost lokalnih recidiva), ali nema uticaj na ukupno preživljavanje, zbog nemogućnosti da utiče na udaljene metastaze⁹⁴.

Ostali faktori kao što su veliki volumen tumora, duboka invazija strome, nepovoljni histološki tipovi tumora, limfovaskularna invazija, kao i parametrija ili hirurške margine blizu tumora ili zahvaćene tumorom, imaju nepovoljan prognostički efekat kod pacijentkinja sa stadijumom Ib i IIa raka grlića materice. Većina studija ukazuje na to da adjuvantna zračna terapija u ovim slučajevima može poboljšati prognozu čak i kod pacijentkinja koje imaju negativne limfne čvorove⁹⁵.

Kako bi se identifikovala grupa pacijentkinja sa negativnim limfnim čvorovima koje imaju veliki rizik za recidiv, kliničko-patološki rizik za recidiv posle radikalne histerektomije se može proceniti primenom GOG skoring sistema (Tabela 13.3.). Ovaj sistem identifikuje grupu pacijentkinja sa negativnim limfnim čvorovima koji imaju visok rizik za recidiv (skor veći od 120), tako da ostale mogu biti pošteđene radioterapije⁹⁶.

Postoperativna radioterapija regije operativne lože i regionalnih limfatika primarno smanjuje pojavu lokalnog recidiva kod grupe bolesnica intermedijarnog rizika (duboka invazija strome, LVI, tumor>4cm), a kod visoko-rizične grupe (pozitivne žlezde, parametrijuma i margine) sprovodi se sa hemioterapijom konkomitantno. Ukupna doza

zračenja je ranga 60-65Gy, a odnos transkutane i bahiterapijske doze određuje se prema preporukama Guidelines of American Brachytherapy Society⁹⁷. **(Stepen preporuke IIB)**

Kombinovani modaliteti onkološkog lečenja dovode do povećanja nivoa komplikacija, posebno genitourinarnih i gastrointestinalnih (i do 20%), te iziskuju multidisciplinarni pristup u lečenju. Relativni rizici i benefit tretmana za svakog pacijenta moraju se posebno razmatrati.

13.7. Preporuke za adjuvantnu terapiju kod hirurški lečenih stadijuma Ib i IIa

Preporuka	Stepen dokaza/ Klasa preporuke	
Postoperativnu radioterapiju treba započeti 3-5 nedelja posle operacije	I	A
Kod pacijentkinja koje su operisane i imaju negativne limfne čvorove, a bilo koja dva od sledećih faktora rizika treba da se primeni radoterapija <ul style="list-style-type: none"> • Stromalna invazija veća od trećine • Limfovaskularna invazija • Tumorski prečnik veći od 4 cm 	I	A
Primena konkomitantne radio-hemioterapije podrazumeva da je pacijent u dobrom opštem stanju, urednih laboratorijskih analiza i bez ozbiljnih pridruženih oboljenja koji bi mogla doprineti većoj toksičnosti kombinovane terapije	I	A
Ako se definitivnim histopatološkim nalazom utvrdi prisustvo faktora visokog rizika za relaps bolesti, primenjuje se adjuvantna terapija i to: A/ Postoperativna zračna terapija - dovoljan je jedan od sledećih faktora: <ul style="list-style-type: none"> - pozitivni limfni čvorovi (1 do 3) - negativni limfni čvorovi, ali visoki rizik za recidiv - nisko diferentovani ili nediferentovani tumor (G3) - LVI (invazija limfnih i krvnih sudova) - primarni tumor veći od 3cm u prečniku (volumen tumor grlić veći od 3cm) - endocervikalna invazija (bačvast grlić – „barrel shaped“) - ako je gore navedena operacija nekompletna - ako nedostaje HP nalaz svih operativno odstranjenih delova U slučaju prisustva više nepovoljnih prognostičkih faktora odluke se donose pažljivim razmatranjem svakog pojedinačnog slučaja, a terapija najčešće podrazumeva konkomitantnu hemoiradijaciju. B/ postoperativna konkomitantno hemoiradijacija -dovoljan jedan od sledećih faktora: <ul style="list-style-type: none"> - pozitivna 3 ili više limfna čvora - zahvaćenost parametrijuma - pozitivne resekcione ivice (pozitivna hirurška margina) - rest tumori 	I	A
U slučajevima koji nisu obuhvaćeni gore navedenim uslovima a nalaz u limfnim čvorovima je negativan, adjuvantnu terapiju primeniti prema GOG skornig sistemu za procenu kliničko-patološkog rizika za recidiv. Ukoliko je skor iznad 120 (relativni rizik za recidiv je 40% u prve 3 godine za skor veći od 120), primeniti adjuvantnu radioterapiju.	I	B

Tabela 13.3. Relativni rizik za recidiv posle radikalne histerektomije kod stadijuma I karcinoma grlića materice GOG Skoring sistem⁹⁶

	Varijabla	Relativni rizik		
Dubina invazije tumora (mm)	<u>Površna</u>	3	1.0	
		4	3.0	
		5	7.2	
		6	14	
		7	21	
		8	26	
		10	31	
		<u>Srednja</u>	5	20
			6	22
	7		23	
	8		25	
	10		28	
	12		32	
	<u>Duboka</u>	14	36	
		7	28	
		8	30	
		10	34	
		12	37	
		14	41	
16		45		
18	49			
20	54			
Veličina tumora klinički (cm)	Okultni	1.0		
	1	1.6		
	2	1.9		
	3	2.4		
	4	2.9		
	6	4.4		
	8	6.6		
	Limfo-vaskularna invazija	Ne	1.0	
Da		1.7		

GOG skor se izračunava množenjem relativnog rizika za dubinu tumora, veličinu tumora i limfovaskularnu invaziju. Na primer, površni tumor dubine 7 mm, promera 2 cm sa prisutnom limfovaskularnom invazijom bi imao skor: $21 \times 1.9 \times 1.7 = 67.8$

13.8. Lokalno uznapredovali rak grlića materice Stadijum IIb - IV

Tokom više decenija, standardni pristup lečenju uznapredovalog raka grlića materice (stadijumi bolesti FIGO IIb i više) bila je radikalna radioterapija. Savremena terapija podrazumeva primenu hemoiradijacije.

Radioterapija

Primarna radikalna zračna terapija provodi se primenom spoljašnjeg zračenja/transkutano i brahiterapije. Sa usavršenim tehnikama zračenja, posebno češćom primenom brahiterapije, uočena su poboljšanja u lokalnoj kontroli rasta tumora odnosno smanjenje stope recidiva i produženo preživljavanje. Povećani rizik od neuspeha terapije postoji kod pacijentkinja koje imaju:

- tumor velike zapremine
- obostrano zahvaćenost parametrijuma
- metastaze u limfnim čvorovima
- loše opšte stanje i
- niske vrednosti hemoglobina.

Kod uznapredovale bolesti različiti histološki tipovi tumora nisu nezavistan prognostički faktor. Retrospektivne studije su pokazale povećani rizik za nastanak lokalnih recidiva kod primene manje ukupne doze zračenja i režima sa produženim ukupnim vremenom zračenja na više od 50 dana. Smatra se da svaki dan prekida terapije povećava rizik za nastanak recidiva za 1%⁹⁸.

Radikalna (definitivna) radioterapija, podrazumeva standardne doze transkutanog zračenja ranga 45-50Gy, isporučene frakcionisano u dnevnim dozama, kombinovano sa brahiterapijom, u 4-5 aplikacija i dozom od TD7Gy po aplikaciji obračunatoj u tački A. Ukupne radikalne doze, za male tumore (1cm- stadijum Ib1) su ranga 75Gy, do 80-90Gy/ tačka A za više stadijume. Doze se mogu korigovati shodno opštem stanju pacijenta, uz smanjenje doze i palijativni efekat zračnog tretmana (**Stepen preporuke IA**)⁵².

Transkutanim zračenjem, fotonskim snopovima visokih energija (10 MEV), deluje se na tumor, infiltrisane parametrijume, regionalne limfatike i zahvaćene susedne organe. Brahiterapijom se izvori jonizujućih zračenja, putem aplikatora, dovode u neposredni kontakt sa tumorom grlića, uz isporuku vrlo visoke doze zračenja u tumor i poštedu okolnih struktura (bešika, rektum), što je osnovni faktor za lokalnu kontrolu bolesti. Najčešće se koristi intrakavitarna tehnika sa aplikacijom izvora zračenja kroz vaginu u tumor-grlić i uterus, ređe intersticijalna tehnika, sa aplikacijom igala u velike tumorske mase sa zbrisanom regionalnom anatomijom. Obučenosť i iskustvo su neophodne pri izvođenju brahiterapije.

Kada se zračenja para-aortalnih limfnih čvorova primenjuje profilaktički, standardna doza od 45Gy, uz upotrebu naprednih tehnika, može se povećati i do 60Gy kod prisutnog uvećanja limfnih čvorova (limfadenomegalije).

Napredne tehnike, bazirane na CT ili MR: konformalna i IMRT (radioterapija modulisanim intenzitetom) kao i CT/MR bazirana brahiterapija, omogućavaju bolju poštedu zdravih organa (tanko crevo, besika, rektum) i povećanje doze.

Hemioterapija

Iako se karcinom grlića materice tradicionalno smatrao hemiorezistentnom bolešću, savremena saznanja ukazuju na postojanje hemiosenzitivnosti, te se koristi od primene hemioterapije u uznapredovalim ili rekurentnim slučajevima karcinoma grlića materice još uvek ispituje u brojnim kliničkim studijama. U primarnom lečenju ovih slučajeva hemioterapija se može primeniti kao neoadjuvantna terapija (NAHT) i konkomitantna terapija uz radioterapiju. Primena adjuvantne hemioterapije u operisanih bolesnicima sa faktorima rizika kao jedinog dodatnog vida lečenja se ne preporučuje jer ne doprinosi boljem ukupnom ishodu, ali postoje ohrabrujući rezultati primene konsolidacione adjuvantne terapije posle primarne hemioradioterapije (II,C).

Neoadjuvantna (NAHT) hemioterapija pre radioterapije (RT) se ne preporučuje kao standardni pristup lečenju, jer iako ostvaruje veće stope terapijskog odgovora (RR- response rate), nema statistički značajne razlike u preživljavanju između primene NAHT pre RT i samo radikalne RT. Sa druge strane, primena neoadjuvantne hemioterapije pre hirurgije u lokalno uznapredovaloj bolesti se pokazala efikasnom jer je ovim pristupom ostvarena korist od 14% u 5-godišnjem preživljavanju u odnosu na radioterapiju, ali se NAHT za sada ne preporučuje van konteksta kliničkih studija (II,B) u kojima se ovaj pristup poredi sa savremenim standardom - konkomitantnom hemio-radioterapijom^{99,100}.

Konkomitantna hemio-radioterapija (HTRT) (sinonimi: kokurentna, hemio-radioterapijska potencijacija) je istovremena primena hemioterapije i zračne terapije. Na osnovu rezultata pet kliničkih studija, HTRT je uspostavljena kao novi standard lečenja karcinoma grlića materice stadijuma Ib2-IVa^{101,102}. Veću efikasnost HTRT u odnosu na samo RT potvrdile su i kasnije meta-analize, poslednja zasnovana na rezultatima individualnih slučajeva iz 18 studija (3452 bolesnice) koja je pokazala apsolutni benefit od 6% u pogledu 5-godišnjeg preživljavanja (od 60% na 66%) i apsolutnu korist od 8%-16% u pogledu preživljavanja bez bolesti (DFS-disease free survival) kada se primeni konkomitantna hemioradioterapija terapija u odnosu na samo radioterapiju^{103,104}. Pri tome veću korist od HTRT ostvaruju pacijentkinje stadijuma Ib2-IIa/b nego pacijentkinje stadijuma III i IVa. Međutim, konkomitantna hemioterapija je udružena sa većom akutnom toksičnošću u poređenju sa samo radioterapijom (naročito gastrointestinalna i hematološka tokisocnost). Akutni sporedni efekti su generalno kratkog trajanja i uspešno se rešavaju medikalnim tretamanom. Kasna neželjena dejstva kombinovanog tretmana nisu dovoljno poznata i predmet su kliničkih ispitivanja.

Osim kao deo primarnog lečenja, hemioterapija se primenjuje u palijativne svrhe u metastatskoj fazi karcinoma grlića materice (stadijum IVb) i u rekurentnoj bolesti.

Cisplatin je najčešće evaluiran hemioterapijski agens u lečenju raka grlića materice i s obzirom na najkonzistentnije potvrđenu aktivnost, danas se cisplatin smatra lekom izbora za lokalno uznapredovali, metastatski i rekurentni cervikalni kancer¹⁰⁵. Cisplatin kao monoterapija ostvaruje ukupni terapijski odgovor (RR) od 20-30%, pri čemu je pokazan dozno zavistan efekat u pogledu RR (50mg/m² vs 100 mg/m²: RR 21% vs 31%), ali bez poboljšanja PFS i OS primenom veće doze cisplatin¹⁰⁶.

U bolesnica za koje se procenjuje da je terapijski odgovor koji ostvaruje mono cisplatin nedovoljan (najčešće u kliničkim situacijama kada je potrebno postići brzu kontrolu simptomatske bolesti) i bolji odgovor može se ostvariti kombinovanjem cisplatin sa drugim citostatskim agenasima („stare“ kombinacije sa bleomicinom, ifosfamidom, etopozidom i dr. i „novije“ sa paklitakselom, gemcitabinom, navelbinom ili topotekanom). Međutim, ovi citostatski režimi, osim većeg RR (RR 30-40%), retko doprinose boljem PFS (cisplatin u kombinaciji sa paklitakselom ili topotekanom, GOG 169, GOG 179) i, osim u jednoj studiji (cisplatin plus topopekan, GOG 179) nemaju uticaj na ukupno preživljavanje (OS). Pri tome, svi kombinovani hemioterapijski režimi doprinose značajno većoj toksičnosti u odnosu na mono cisplatin kao standardni hemioterapijski pristup. Uzimajući u obzir ukupnu aktivnost i neželjena dejstva kombinovanih HT režima, u slučaju da se proceni da je hemioterapijska kombinacija terapija izbora u odnosu na mono cisplatin, preporuka je primeniti kombinaciju cisplatin/paklitaksel. Kombinacija carboplatin/paklitaksel je takodje efikasna HT opcija u bolesnica koje su predhodno primale platinu u okviru hemio-radio potencijacije, naročito sa aspekta manje toksičnih efekata nego cisplatin/paklitaksel.

U dobro odabranih bolesnica sa udaljenom bolešću može se razmotriti primena i druge hemioterapijske linije, koja najčešće podrazumeva primenu nekog od agenasa koji su pokazali aktivnost u karcinomu grlića materice, bilo kao monoterapija ili u kombinaciji sa

platinom (obično karboplatinom ako je u prvoj liniji primenjen cisplatin). Kombinovani modaliteti onkološkog lečenja često su praćeni većim komplikacijama te iziskuju multidisciplinarni pristup u lečenju, a relativni rizici i korist tretmana za svakog pacijenta moraju se posebno razmatrati.

Uloga hirurgije

Kod lokalno uznapredovalog raka grlića materice hirurgija ima ograničenu ulogu i uglavnom je rezervisana za pojedinačne slučajeve IVa stadijuma bolesti sa centralno lokalizovanim tumorom kod kojih postoji vezikovaginalna fistula⁶². U tim slučajevima može se uraditi pelvična egzenteracija prema striktnim indikacijama i pod uslovom da radiološki pregledi pelvisa abdomena i grudnog koša isključe udaljene metastaze.

Takođe, ukoliko postoji rektovaginalna ili vezikovaginalna fistula može se izvesti kolostoma odnosno perkutana nefrostoma uz nastavak specifičnog onkološkog lečenja.

U nekim centrima se kod lokalno uznapredovalih tumora identifikuju i resekiraju svi uvećani, pozitivni čvorovi, čak i kada se zračenje planira kao primarni tretman, jer se veruje da zračenje, iako je sposobno da sterilizuje male metastaze u limfne čvorove¹⁰⁷, nije mnogo uspešno kod metastatski promenjenih uvećanih limfnih čvorova. Hirurško otklanjanje uvećanih nodusa pokazalo se sigurnim postupkom koji ne povećava morbiditet, niti pospešuje sisemsko proširivanje bolesti¹⁰⁸. Preživljavanje pacijentkinja sa uvećanim nodusima koji su otklonjeni je značajno veće (31%) u odnosu na preživljavanje onih kod kojih uvećani limfni čvorovi nisu otklonjeni (6%)¹⁰⁹.

13.9. Preporuke za lečenje stadijuma IIb-IV raka grlića materice

Preporuka	Klasa preporuke/Stepen dokaza	
Opšte preporuke za lečenje uznapredovalog karcinoma grlića materice		
Bilo koja pacijentkinja sa rakom grlića materice kod koje se planira radikalna radioterapija (lokalno uznapredovala bolest, stadijum Ib2, bolest ranog stadijuma visokog rizika ili pozitivni limfni čvorovi) treba da ima konkurentnu hemioiradijaciju sa platina-baziranom hemioterapijom, ako njeno opšte stanje to dozvoljava.	I	A
Balans između rizika i benefita mora se odmeriti pre nego što se ponudi hemioiradijacija kao tretman za cervikalni kancer	I	A
Nema studija koje su direktno poredile različite cisplatinске režime. Na osnovu podataka o toksičnosti iz randomiziranih kontrolisanih studija, cisplatin bi trebalo primenjivati nedeljno 40mg/m ²	I	A
Pacijentkinje koje zbog opšteg stanja ili udrženih bolesti (komorbiditeta) ne mogu dobiti hemioterapiju mogu se lečiti samo radioterapijom	I	C
Stadijum IIb		
Lečenje kod stadijuma II b može biti <ul style="list-style-type: none"> • radikalna kombinovana zračna terapija • radikalna radio-hemioterapija konkomitantno ako se radi o: bilateralnoj infiltraciji parametrija, CT verifikovanom uvećanju limfnih čvorova male karlice (pelvičnoj limfadenopatiji) i volumenu tumor-grlić ≥ 5cm. 	I	A
Stadijum IIIa, IIIb		

<p>Lečenje kod stadijuma IIIa i IIIb može biti</p> <ul style="list-style-type: none"> • radikalna kombinovana zračna terapija • radikalna radio-hemioterapija konkomitantno* ako se radi o: bilateralnoj infiltraciji parametrijuma, CT verifikovanom uvećanju limfnih čvorova male karlice (pelvičnoj limfadenopatiji) i volumenu tumor- grlić $\geq 5\text{cm}$ 	I	A
Stadijum IV		
<p>Stadijum IVa</p> <p>Terapija koja se primenjuje kod stadijuma IVa je</p> <ul style="list-style-type: none"> • radikalna kombinovana zračna terapija • radikalna radio-hemioterapija konkomitantno . <p>Primarna hirurška terapija kod uznapredovalog karcinoma grlića je ograničena na postupak kod malog broja bolesti stadijuma IVa.</p> <p>U slučajevima centralno lokalizovanog tumora koji je doveo do vezikovaginalne fistule, može se uraditi pelvična egzenteracija prema striktnim indikacijama i pod uslovom da imidžing pelvisa abdomena i grudnog koša isključi udaljene metastaze</p> <p>Ukoliko postoji rektovaginalna ili vezikovaginalna fistula može se izvesti kolostoma odnosno perkutana nefrostoma uz nastavak specifičnog onkološkog lečenja</p>	I	A
<p>Stadijum IVb</p> <p>Terapija:</p> <p>Primarni terapijski pristup i kombinacija navedenih modaliteta lečenja se planira individualno (prema lokalnom statusu, lokalizaciji metastaza, opštem stanju)</p> <p>1. Cisplatin je najefikasnija mono hemioterapija sa terapijskim odgovorom 20-30%. HT se može primeniti i kao kombinovani režim, pri čemu se najčešće primenjuje kombinacija cisplatine sa paklitakselom</p> <ul style="list-style-type: none"> ○ kao sistemska u primarnom pristupu kod metastaza u visceralnim i/ili udaljenim organima ○ konkomitantna radio-hemioterapija kod izolovanih metastaza u jukstaregionalnim paraortalnim limfnim čvorovima <p>i/ili 2. palijativna zračna terapija (pelvične regije, kosti, CNS, limfadenopatije, kod neresektibilnih solitarnih metastaza, radi antidoloroznog i hemostatskog efekata)</p> <p>i/ili 3. palijativna hirurgija</p> <p>i/ili 4. suportivna i/ili simptomatska terapija</p>	Ila	B
	I	A

13.10. Recidiv/relaps raka grlića materice

Recidiv karcinoma grlića materice javlja se kod 10- 20% pacijentkinja sa FIGO stadijumom Ib-IIa i 50-70% lokalno uznapredovalih bolesti (stadijumi IIb-IVa)⁹³. Recidivi karcinoma grlića materice mogu biti u maloj karlici (pelvični), udaljeni ili oboje. Što je veći primarni tumor, veći je broj pacijentkinja sa rekurentnom ili perzistentnom bolešću u maloj karlici kao jedinom

mestu problema, u odnosu na broj onih kod kojih će se razviti udaljene metastaze. Većina recidiva pojavi se u toku dve godine od postavljanja dijagnoze, a tada je prognoza loša, jer najveći broj pacijenata umre kao posledica nekontrolisane bolesti.

Znaci i simptomi recidiva ili metastatskog raka grlića materice

- Bol u maloj karlici i/ili natkolenicama
- Sero-hemoragični vaginalni iscedak
- Vaginalno krvavljenje
- Otok donjih ekstremiteta (često jednostran)
- Progresivna ureteralna obstrukcija
- Neobjašnjiv gubitak telesne mase
- Uvećanje supraklavikularnih limfnih čvorova (obično na levoj strani)
- Kašalj
- Hemoptizije
- Bol u grudima

U slučajevima recidiva karcinoma grlića materice multidisciplinarni tim stručnjaka trebalo bi da odredi eventualni terapijski pristup ili palijativnu negu sa psihofizičkom potporom. Većina pacijentkinja nema koristi od ponovnih terapijskih pokušaja radikalnim hirurškim zahvatima u maloj karlici, pa je jednogodišnje preživljavanje u slučaju perzistentne ili rekurentne bolesti svega 10% i 15%. Lečenje pacijenata sa izolovanim metastazama u plućima ili niskim vaginalnim recidivima može biti uspešno, ali su takvi slučajevi retki. Većina recidiva pogodna je samo za palijativni tretman.

Pacijentkinjama u kojih je došlo do pojave lokalnog recidiva posle histerektomije trebalo bi odrediti pelvično zračenje zbog toga što nekima od njih, ono može da obezbedi dugotrajnu lokalnu kontrolu bolesti i duže preživljavanje. Uloga konkomitantne hemioterapije u ovim slučajevima do sada nije potpuno proučena.

Lečenje recidiva nastalog posle zračne terapije zavisi od mesta recidiva i proširenosti bolesti. Za većinu pacijentkinja sa centralnim recidivom standardni hirurški pristup je egzenteracija, ali ona mora biti pažljivo razmotrena imajući u vidu sve karakteristike medicinskog i psihološkog statusa pacijentkinje. Nekada u polovini slučajeva fatalna, ova operacija sada ima mortalitet manji od 10%, a napredak u rešavanju problema urinarnog konduita, rekonstrukcije vagine i niske rektalne anastomoze omogućavaju život koji se bliži normalnom. Opšte 5-godišnje preživljavanje ovako lečenih pacijentkinja je od 30-60%¹¹⁰. Ograničenije tehnike kao što je radikalna histerektomija su rezervisane samo za male rekurentne lezije (manje od 2cm), s tim što je stopa komplikacija urinarnog sistema prilikom ovakvog lečenja povećana.

Za recidiv pelvičnog zida ili ostale oblike ograničenog (ali ne centralnog recidiva) ispituju se pristupi koji podrazumevaju kombinaciju hirurgije i intraoperativnog elektronskog zračenja i/ili brahiterapije¹¹¹.

13.11. Preporuke za lečenje recidiva/relapsa raka grlića materice

Preporuka	Klasa Preporuke/Stepen dokaza	
O svim relapsima/recidivima mora detaljno raspravljati Multidisciplinarni tim (Konzilijum) za ginekološke tumore	I	C

MR ili CT pregled (abdomen, mala karlica, grudni koš) se inicijalno mora uraditi u kod svih pacijentkinja sa simptomima, kako bi se tačno utvrdilo da li i gde postoji recidiv/relaps bolesti	I	A
PET sken ili PET-CT treba uraditi svim pacijentkinjama sa rekurentnom bolešću kod kojih je bolest pokazana MR ili CT-om i u kojih se planira selvidž ("salvage") terapija, bilo pelvična egzenteracija, bilo radioterapija	Ila	B
Recidiv u pelvisu		
Ukoliko pacijentkinja <u>nije prethodno primala radioterapiju</u> može se primeniti <ul style="list-style-type: none"> • konkomitantna hemioradioterapija ili • hirurško lečenje 	I	B
Kod pacijentkinja sa lokoregionalnim pelvičnim recidivom ograničene veličine, koji ne vrši invaziju okolnih struktura, a koje prethodno nisu primale pelvičnu radioterapiju kao deo inicijalnog tretmana može se razmatrati <ul style="list-style-type: none"> • hirurška resekcija ili • hemoiradijacija 	I	C
Ukoliko je pacijentkinja <u>prethodno primala radioterapiju</u> može se primeniti <ul style="list-style-type: none"> • hirurgija (histerektomija sa bilateralnom adneksektomijom kada je centralni recidiv do 2cm ili egzenteracija prema indikacijama) • ponovna iradijacija • hemioterapija <p>Selekcija pacijenata za hirurgiju vrši se na osnovu PET ili PET/CT skena uz MR i CT kojim se potvrđuje rekurentna ili perzistentna bolest</p>	I	B
Ekstrapelvični relaps:		
Ako je došlo do ekstrapelvičnog relapsa bolesti, može se primeniti <ul style="list-style-type: none"> • hemioterapija i/ili <ul style="list-style-type: none"> • palijativna radioterapija. • palijativna hirurgija (izolovani sekundarni depoziti) i/ili <ul style="list-style-type: none"> • suportivna i/ili simptomatska terapija 	Ila	B
Palijativna hemioterapija primenjuje se kod žena sa FIGO stadijumom IVb ili rekurentnim cervikalnim karcinomom koje nisu kandidati za kurativnu hemoiradijaciju, posle diskusije o mogućim benefitima i rizicima. <p>Preporučeni hemioterapijski režimi su:</p> <ul style="list-style-type: none"> • Cisplatin 50-100mg/m² na dan, svake 3 nedelje. Ovo je jedini dostupan u Srbiji u ovom momentu. <p>Kada se proceni da je, zbog postizanja brze kontrole simptomatske bolesti, potrebno primeniti kombinovani režim, razmatraju se sledeće kombinacije (nedostupne u Srbiji):</p> <ul style="list-style-type: none"> • Cisplatin 50mg/m² na dan 1 + Paklitaksel 135mg/m², svake 3 nedelje (bolji RR i PFS nego mono Cisplatin) ili <ul style="list-style-type: none"> • Cisplatin 50mg/m² na dan 1 + Topotecan 0.75mg/ma u dane 1 do 3, svake 3 nedelje (bolji RR,PFS i OS nego mono Cisplatin, ali značajno toksičniji) 	Ila	B

13.12. Tretman u posebnim situacijama

Lečenje karcinoma grlića materice podrazumeva i postupak u nekim posebnim situacijama koje se ređe sreću u praksi.

Karcinom patrijka grlića materice (Stump karcinom)

Karcinom patrijka grlića materice može se razviti kod pacijentkinja kojima je u prošlosti iz drugih razloga bila urađena subtotalna histerektomija. Zbog toga ove žene moraju biti uključene u redovne skrining preglede.

Ukoliko se potvrdi nalaz invazivnog karcinoma, obrada za određivanje stadijuma i terapija se provode prema istom protokolu kao u situacijama kada je uterus intaktan.

Neadekvatana histerektomija (karcinom otkriven posle klasične histerektomije)

Oko 4% karcinoma cerviksa dijagnostikuje se posle klasične histerektomije. Razlozi su najčešće propusti u preoperativnoj dijagnostici kada se planira operacija zbog drugih ginekoloških razloga (miomi, ciste...), hitne operacije zbog krvarenja ili nepoštovanje protokola za lečenje premalignih promena grlića materice. U ovim slučajevima neophodno je uraditi detaljnu obradu, kako bi se isključila ili utvrdila eventualna proširenost na druge organe i prema nalazima primeniti terapiju koja može biti:

1. Hirurška (parametektomija sa pelvičnom limfadenektomijom) i dalji postupak prema nalazima histopatološkog pregleda
Ili
2. Postoperativna kombinovana radioterapija

Sitnoćelijski karcinom (Small cell carcinoma)

Najčešća varijanta neuroendokrinog karcinoma je sitno sitnoćelijski karcinom. Ovi karcinomi se moraju posebno protokolirati. Na osnovu rezultata imunohistohemijske (IHH) metode, a u zavisnosti od dobijenog imunofenotipa provodi se terapija prema protokolu.

Minimum obrade: potvrđena neuroendokrina diferencijacija IHH metodom i kompletne laboratorijske analize (krvna slika, funkcija jetre i bubrega). Pre lečenja potrebno je uraditi i dopunska ispitivanja (CT mozga, pluća, abdomena i karlice, i/ili scintigrafija skeleta, i/ili biopsija kosne srži).

Terapija sitnoćelijskog (neuroendokrinog) karcinoma grlića zavisi od stadijuma bolesti:

Stadijum Ib i IIa

1. Radikalna histerektomija sa pelvičnom limfadenektomijom, nakon toga 3 ciklusa HT, potom postoperativna radioterapija i eventualno još 3 ciklusa HT

Stadijum IIb, IIIa i IIIb (lokalno uznapredovala bolest)

1. 3 ciklusa HT, nakon toga radikalna kombinovana radioterapija, i nastavak lečenja primenom još 3 ciklusa HT

Metastatska bolest

1. Hemioterapija
i/ili
2. Palijativna zračna terapija (pelvis, paraortalna regija, CNS, kosti)

13.13. Invazivni rak grlića materice u trudnoći

Karcinom grlića materice je često dijagnostikovana maligna neoplazma tokom trudnoće i postpartalnog perioda. Invazivni karcinom dijagnostikuje se u 7,5 na 100 000 trudnoća i 11,1 na 100 000 porođaja¹¹².

Ako je biopsija pokazala invazivni karcinom, neophodno je odrediti stadijum bolesti. Kod trudnice je standardna evaluacija za procenu stadijuma bolesti modifikovana. Fizikalni pregled (palpacija) je, zbog prisustva uvećanog uterusa u trudnoći obično teži. Pregled CT i IVU su kontraindikovani u trudnoći. Snimak pluća se radi sa zaklonom abdomena. Sonografija se koristi za detekciju hidronefroze, a za procenu infiltracije parametrijuma i limfadenopatije radi se magnetna rezonanca (MR).

Terapijski postupak se sprovodi hirurški i/ili zračenjem, kao da pacijentkinja nije trudna. Stadijum bolesti, gestacijska starost i želja pacijentkinje za zadržavanjem trudnoće, određuju vrstu i vreme tretmana. Prognoza trudnice sa invazivnim karcinomom grlića je slična kao i van trudnoće.

Ukoliko je karcinom otkriven neposredno pre postizanja vitalnosti fetusa, odlaganje porođaja za kraće vreme, kako bi se poboljšalo stanje fetusa, neće značajnije uticati na preživljavanje majke. Kod pacijentkinja sa malim tumorom stadijuma Ib, terapija se može odložiti i više nedelja (2-10 nedelje, a ima izveštaja gde je odlaganje terapije bilo i 6-15 nedelja), kako bi se dostiglo vreme kada je moguće preživljavanje fetusa¹¹³. Nije utvrđena veća učestalost recidiva u ovih pacijentkinja^{113,114}.

Od drugog trimestra, posle završetka organogeneze, moguće je dati i neoadjuvantnu hemioterapiju, a dalju terapiju odložiti do posle porođaja¹¹⁵. Primena izvesnih hemioterapeutskih agenasa u drugom i trećem trimestru, kada se završi organogeneza ne dovodi do značajnog porasta učestalosti kongenitalnih malformacija. Ukoliko se citostatici primenjuju tokom trudnoće, poželjno je sačekati dok se ne završi razvoj CNSa, to jest najmanje do kraja 16 gestacijske nedelje. Ovakve postupke je neophodno je planirati u saradnji sa perinatologom, vodeći računa da se pri tom ne kompromituje onkološki ishod majke.

Ako se ne postavi dijagnoza invazivnog karcinoma antenatalno i pacijentkinja se porodi vaginalno, maligne ćelije se mogu zasaditi na mestu epiziotomije sa recidivom koji se manifestuje 12 nedelja do 2 godine posle porođaja. Prognoza pacijentkinja kod kojih je bolest otkrivena postpartalno je lošija u odnosu na one kojima je otkrivena tokom trudnoće i one imaju veći rizik za nastanak recidiva, naročito ukoliko su porođene vaginalno¹¹⁶.

13.14. Preporuke za lečenje invazivnog raka grlića materice u trudnoći

Preporuke	Klasa preporuke/Stepen dokaza	
Lečenje invazivnog raka grlića materice tokom trudnoće sprovodi se kao da pacijentkinja nije u drugom stanju. Planiranje lečenja obavezno raditi u saradnji sa perinatologom/ akušerom.	I	A
Stadijum bolesti, gestacijska starost i želja pacijentkinje za zadržavanjem trudnoće, određuju vrstu i vreme tretmana	I	A
Kada se rak grlića materice dijagnostikuje u prvom trimestru trudnoće,	I	A

lečenje je neophodno obaviti odmah		
Kod mikroinvazivnog karcinoma dijagnostikovanog u trudnoći konizacijom, trudnoća se može produžiti do termina uz vaginalni porođaj. Posle porođaja primenjuje se definitivna procedura prema protokolu. Tokom trudnoće neophodno je pažljivo praćenje. Carski rez nije potrebno raditi, ukoliko nema akušerskih indikacija, posebno ako je promena potpuno otklonjena konizacijom.	I	B
I Trimestar A) <u>Operabilni stadijumi (Ib i IIa)</u> <ul style="list-style-type: none"> - hirurško lečenje : radikalna histerektomija sa pelvičnom limfadenektomijom, zajedno sa trudnoćom. Prekid trudnoće kiretažom pre operacije nije indikovano - adjuvantno lečenje određuje se kao i van trudnoće prema histo-patološkom nalazu posle operacije B) <u>Inoperabilni stadijumi; (IIb, III i IV; u ovu kategoriju mogu se uključiti veliki Ib2 i IIa2 tumori)</u> <ul style="list-style-type: none"> - radikalna radioterapija (zračenje otpočinje transkutano). Ukoliko ne dođe do spontanog pobačaja kroz 2-5 nedelja od započinjanja zračenja, trudnoća se prekida hirurškim putem. Posle završetka trudnoće bilo spontanim pobačajem ili evakuacijom, brahiterapijski deo zračenja može se nastaviti na standardan način 	I	A
II Trimestar <u>Rani II trimestar (<20 nedelja)</u> A) Operabilni stadijumi (Ib i IIa) <ul style="list-style-type: none"> - hirurško lečenje kao kod I trimestra - adjuvantno lečenje kao kod I trimestra B) Inoperabilni stadijumi; (Ib2, II, III i IV) <ul style="list-style-type: none"> - Radikalni zračni tretman kao kod I trimestra <u>Kasni II trimestar (>20 nedelja)</u> Ukoliko postoje uslovi da se čeka zrelost ploda (tumor manji od 2cm, stadijum bolesti manji od IIb i trudnoća starija od 20 nedelja) terapija se može odložiti za 2 do 10 nedelja bez povećanja rizika za majku. Dalji postupak kao kod III trimestra. U ovim slučajevima dolazi u obzir primena neoadjuvantne hemioterapije.	IIa	B
III Trimestar A) <u>Operabilni stadijumi (Ib i IIa)</u> <ol style="list-style-type: none"> 1. Čeka se zrelost ploda ili indukuje maturacija pluća u saradnji sa perinatologom, a potom se radi klasični (korporalni) carski rez i u istom aktu nastavlja hirurški pristup kao u I trimestru. Ako je potrebno, posle operacije primenjuje se adjuvantna terapija, prema istim standardima kao i van trudnoće. B) <u>Inoperabilni stadijum</u> (IIb, III i IV; u ovu kategoriju mogu se uključiti veliki Ib2 i IIa2 tumori) <ol style="list-style-type: none"> 1. Po uspostavljenosti zrelosti ploda, radi se klasični (korporalni) carski rez, a zatim radikalni zračni tretman 10 dana do 2 nedelje nakon operacije 	I	A
Postpartalni period Lečenje se sprovodi kao i van trudnoće. Ako se rak grlića materice dijagnostikuje na porodjaju ili posle njega, regularna kolposkopija mesta epiziotomije sa ili bez biopsije neophodna je tokom prve 2 godine od porodjaja.	II	C

14. Kontrola simptoma kod uznapredovale bolesti

Bez obzira na velike uspehe u prevenciji, dijagnostici i multimodalnom lečenju karcinoma grlića materice, kontrola simptoma u terminalnoj fazi bolesti nije laka i zahteva dobro promišljen i uravnotežen pristup sa osnovnim ciljem očuvanja kvaliteta života bolesnice. Problemi vezani za terminalnu fazu bolesti mogu se podeliti na one koji su posledica samog oboljenja i one koji su povezani sa određenom vrstom lečenja. Najčešći problemi u žena sa karcinomom grlića materice u odmakloj fazi su bol, krvavljenje, urogenitane ili rektovaginalne fistule, limfedem, opstruktivne uropatske tegobe, zatvor i crevna opstrukcija, kao i gubitak apetita i telesne mase i hronična iscrpljenost. Brojni psiho-socijalni problemi takođe zahtevaju pažljivu procenu i lečenje.

Bol je prisutan u 75-90% pacijentkinja sa uznapredovalim tumorima. U žena sa karcinomom grlića razlikuju se akutni i hronični bolni sindromi najčešće vezani za crevnu ili ureteralnu opstrukciju, lumbosakralnu pleksopatiju ili koštane lezije. Detaljna istorija i odgovarajući terapijski plan od ključnog su značaja. Procenjuje se da se u 90% obolelih kancerski bol može efikasno kontrolisati uz poštovanje preporuka SZO o postepenom analgetskom tretmanu¹¹⁷.

Krvavljenje se javlja u slučajevima lokalnog recidiva i može biti iznenadno i obilno. Ova krvavljenja dodatno doprinose opštoj slabosti i produbljuju anemiju pacijentkinje. Zaustavljanje ovih krvavljenja koja potiču iz tumorskih krvnih sudova oštećenih nekrozom, često je veoma teško i podrazumeva lokalnu tamponadu ili palijativno zračenje.

Fistule organa male karlice mogu nastati usled napredovanja bolesti ili onkološkog lečenja. Najčešće su vezikovaginalne i rektovaginalne fistule, a njihovo lečenje obično podrazumeva hirurško zbrinjavanje uz očuvanje funkcije organa i tretman infekcije.

Limfedem donjih ekstremiteta čest je kod bolesnica sa karcinomom grlića materice usled poremećene limfne drenaže posle operativnog i/ili radioterapijskog lečenja odnosno usled opstrukcije limfatika malignim ćelijama kod regionalno uznapredovale ili rekurentne bolesti. Terapija je dugotrajna i podrazumeva primenu sredstava za negu kože, masažu, kineziterapiju i kompresivna sredstva⁵². Diuretici su u ovim situacijama od male pomoći.

Opstruktivne urološke smetnje kod cervikalnih karcinoma mogu nastati kao posledica kompresije/infiltracije tumorom ili retroperitonealne adenopatije. U zavisnosti od brzine nastanka razvija se slika akutne ili hronične bubrežne insuficijencije sa pratećim simptomima i znacima. Ukoliko nije izvodljiva hirurška intervencija, mogu se primeniti palijativne mere plasiranje perkutane nefrostome (PNC) ili retrogradnog ureteralnog stenta.

Hronična iscrpljenost često je prvi znak bolesti, a u bolesnika sa uznapredovalim tumorima ovo je najčešća tegoba, prisutna u 65-100% slučajeva. Mnogobrojni, još nerazjašnjeni mehanizmi i brojna povezana patološka stanja, čine lečenje hronične iscrpljenosti veoma teškim i kompleksnim. Mučnina i povraćanje česti su i neprijatni simptomi odmakle maligne bolesti. Najčešće su vezani za prisustvo anatomskih opstrukcija, infekcija, metaboličkih poremećaja kao i za upotrebu nekih lekova tipa opijata i NSAID analgetika. Lečenje bazira na primeni lekova kao što su prokinetici, fenotiazini, antihistaminici, antiholinergici, 5HT3 antagonisti, kortikosteroidi, ali i nefarmakološke mere su od značaja.

Gubitak apetita i telesne mase (tumorska anoreksija/kaheksija) sreće se u 80% obolelih od raka u odmakloj fazi i značajno doprinosi morbiditetu i mortalitetu. Ovaj sindrom je prisutan u oko 50% žena sa odmaklim ginekološkim tumorima. Lečenje je veoma složeno i obuhvata psihosocijalne i spiritualne mere podrške kao i primenu lekova poput progestina, kortikoida, anabolika, prokinetika, talidomida, COX-2 inhibitora, TNF antagonista kao i ostale nutritivne suportivne mere.

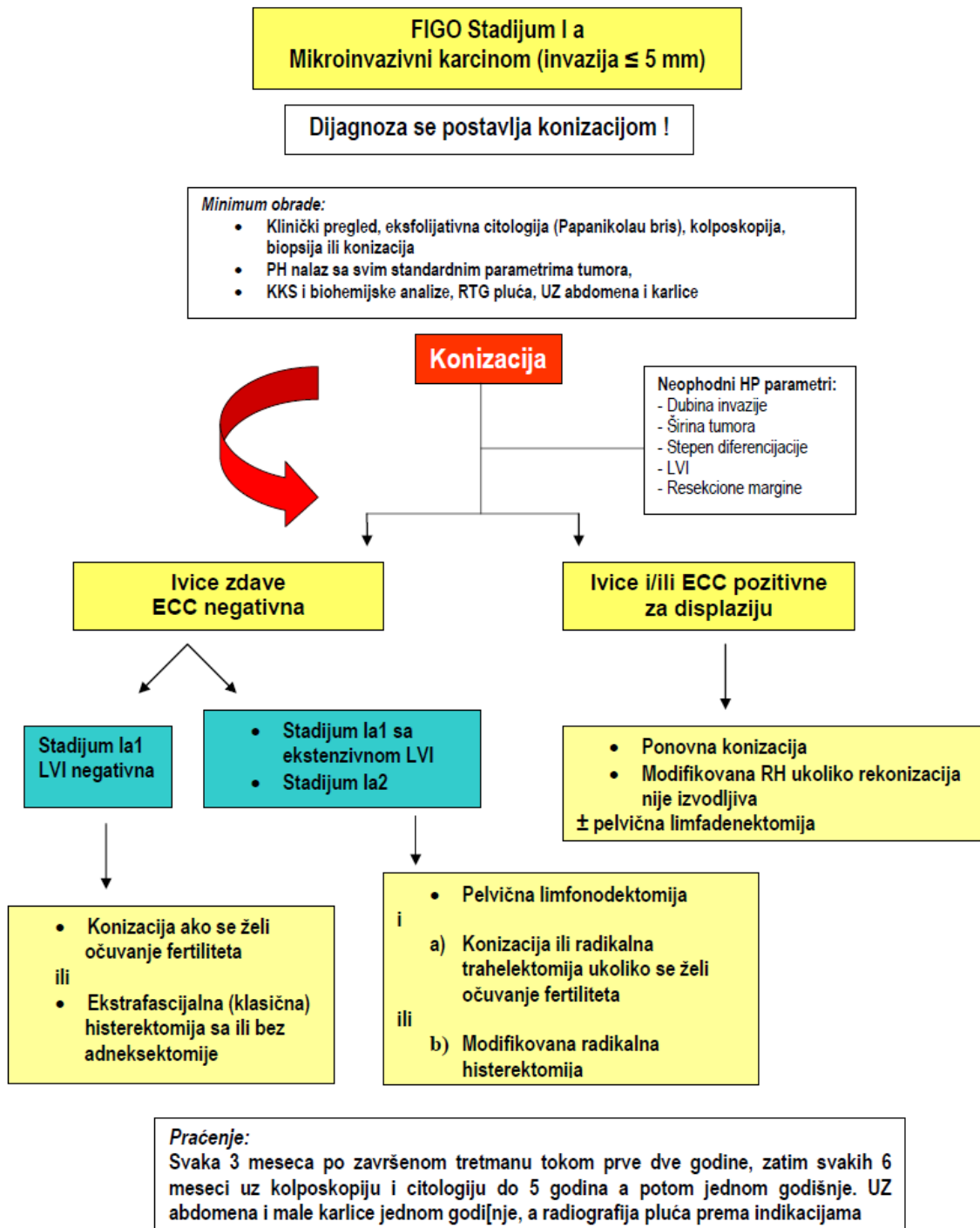
15. Praćenje posle lečenja raka grlića materice

Prema statističkim podacima oko 50% recidiva se dijagnostikuje tokom prve godine, 75% u drugoj godini i 95% u toku prvih pet godina posle završene terapije invazivnog karcinoma grlića. Intervali praćenja se sa sigurnošću mogu prorediti nakon pete godine zbog niske učestalosti recidiva posle tog perioda.

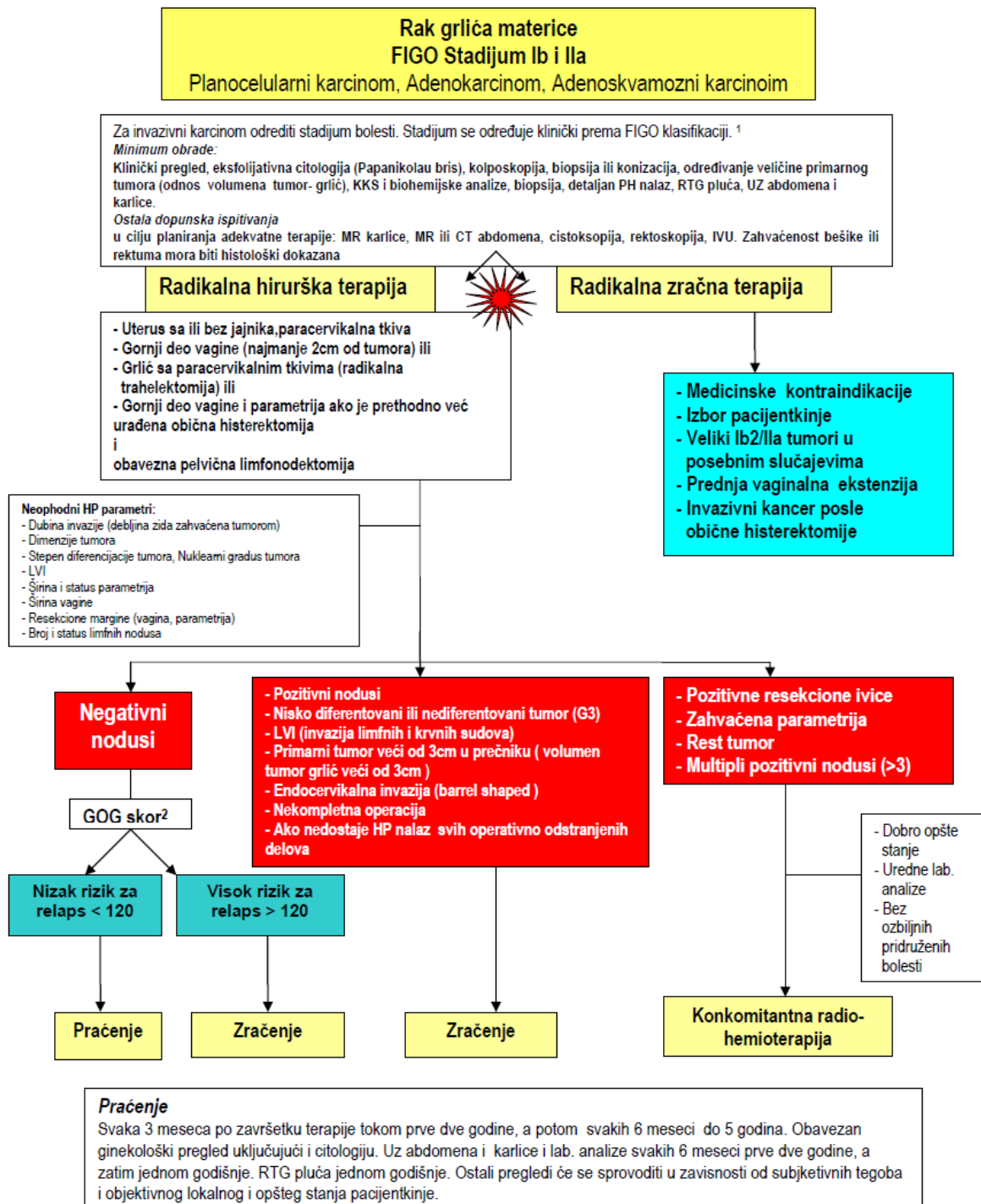
14.1. Preporuke za praćenje pacijentkinja sa lečenim rakom grlića materice

Preporuke	Klasa preporuke/ Stepen dokaza	
Anamneza i klinički pregled se mora raditi tokom praćenja pacijentkinja sa cervikalnim kancerom, kako bi se detektovali simptomi i asimptomatski recidiv	I	A
Pacijentkinje treba da budu edukovane o simptomima i znacima recidiva zbog toga što mnoge dobiju tegobe izmedju zakazanih kontrola	II	C
Praćenje posle primarnog tretmana treba da se radi i koordinira od strane lekara iskusnog u nadzoru onkoloških pacijenata. Kontinuitet nege i razgovor mogu doprineti ranom prepoznavanju i detekciji recidiva	II	C
Prihvaljiva strategija kontrolnih pregleda je svaka 3 meseca tokom prve 2 godine, a potom svakih 6 meseci do 5 godina od završetka terapije	I	A
Posle 5 godina pacijentkinja bez znakova recidiva može da se pregleda jednom godišnje sa anamnezom, opštim fizikalnim i pelvičnim pregledom sa cerviko/vaginalnom citologijom	I	A
Miniumim pregleda uključuje anamnezu, kompletni fizikalni pregled i ginekološki pregled uključujući i Papanikolau test. <ul style="list-style-type: none"> • Simptomi na koje se obraća paćnja su opšti status, bol u donjem delu leđa, posebno ako se širiti u nogu, vaginalno krvavljenje ili neobjašnjen gubitak težine • Fizikalni pregled treba da ima za cilj da otkrije abnormalne nalaze povezane sa optim zdravljem i/ili one koji ukazuju na recidiv vagine, pelvičnog zida ili udaljeni recidiv. Centralni recidivi su obično kurabilni i pregled mora uključivati pregled spekulumom, kao i bimanuelni i pelvicno/rektalni pregled 	IIa	B
MR ili CT se inicijalno mora uraditi u svim slučajevima kada postoje simptomi kako bi se detektovao potencijalni recidiv	I	A
Briga o kvalitetu života predstavlja neophodan sastavni deo tretmana svih pacijentkinja sa rakom glića materice. U slučaju nastanka limfedema donjih ekstremiteta neophodno je obezbediti specijalizovan fizikalni tretman.		
Pacijentkinjama lečenim od cervikalnog kancera neizostavno treba omogućiti psihološki suportivni tretman što je moguće ranije posle lečenja, koji uključuje: <ul style="list-style-type: none"> • Personalizovanu informaciju o bolesti i tretmanu • Ppomoć u psihoseksualnom funkcionisanju • Tehnike relaksacije • Emocionalnu podršku i brigu 	II	C
Svaka pacijentkinja lečena zbog raka grlića materice treba da bude uvedena u nacionalni Registar za rak grlića materice, što obezbeđuje precizne podatke o načinu prethodnog lečenja i praćenje toka bolesti		

Algoritam 4: Postupak kod Mikroinvazivnog karcinoma (FIGO stadijum Ia)

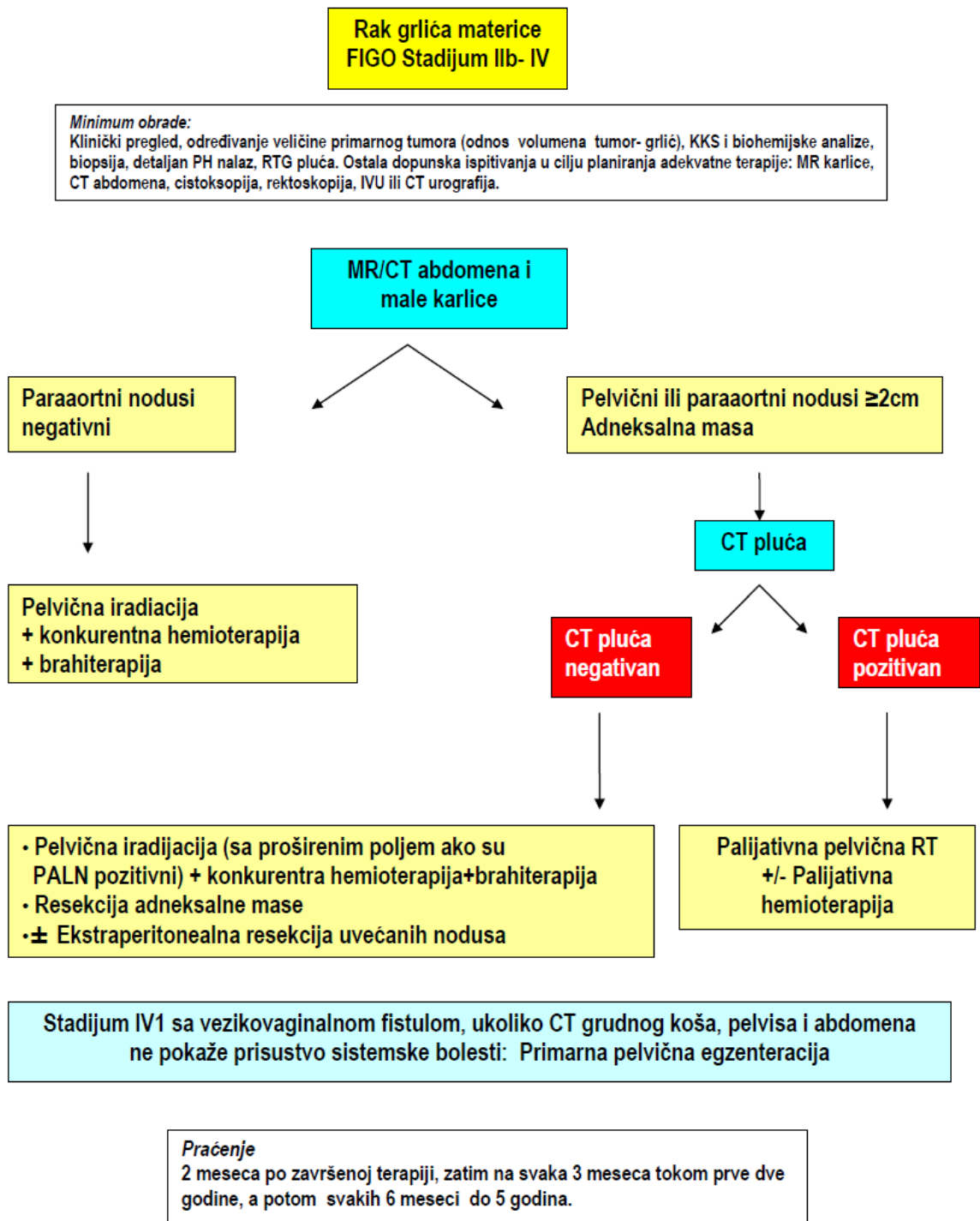


Algoritam 5: Postupak kod lokalno ograničenog karcinoma grlića materice (FIGO stadijum Ib-IIa)

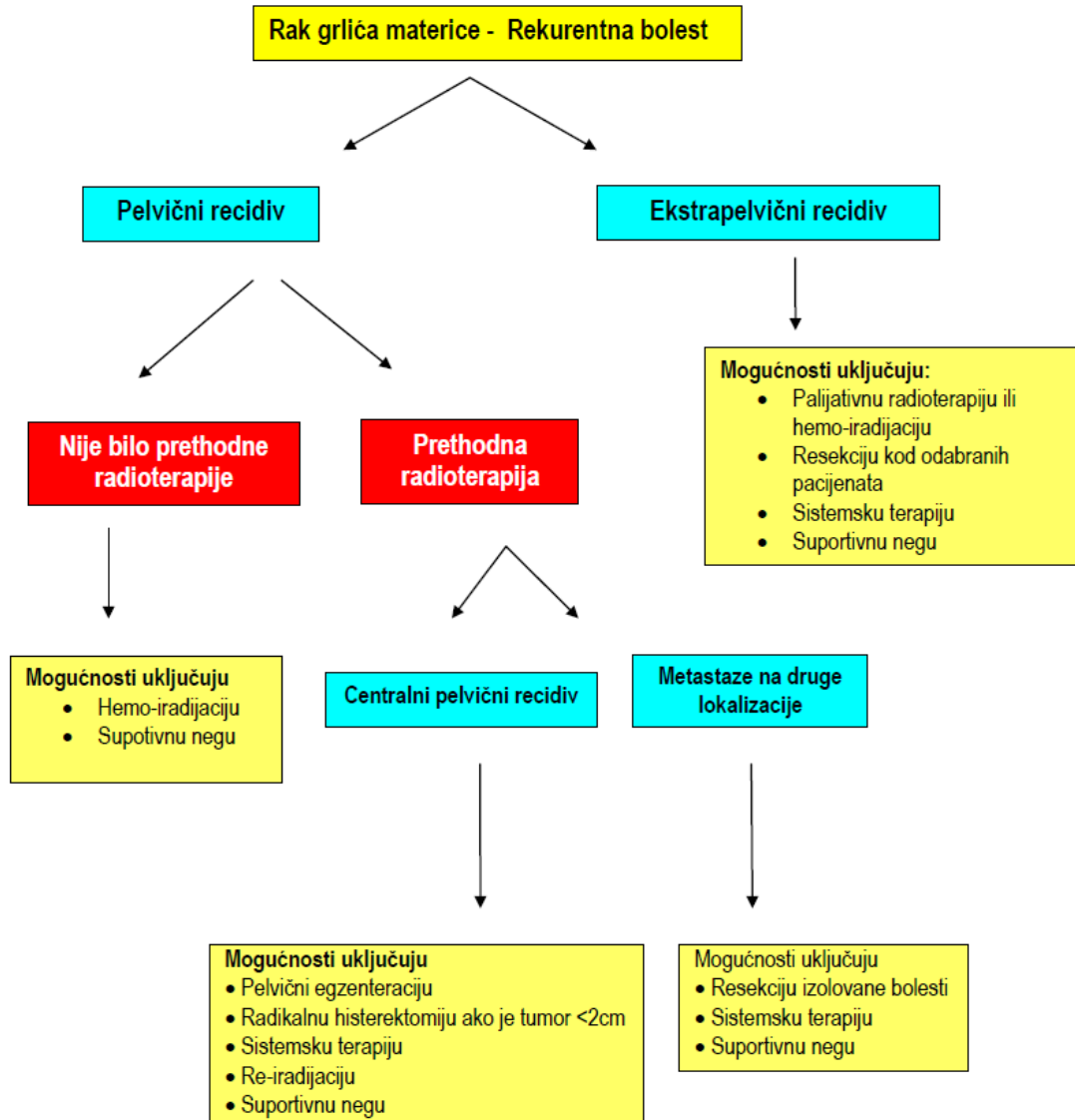


Neoadjuvantna hemioterapija praćena zračenjem ili hirurģijom je moguća opcija za lokalno uznapredovale tumore (Ib2 i IIa2), ali još uvek čeka potvrdne dokaze iz kontrolisanih trajala

Algoritam 6: Postupak kod lokalno uznapredovalog raka grlića materice



Algoritam 7: Postupak kod recidiva raka grlića materice



Referenca:

C. Haie-Meder, P. Morice, M. Castiglione, on behalf of the ESMO Guidelines Working Group Cervical cancer: ESMO Clinical Recommendations for diagnosis, treatment and follow-up. *Annals of Oncology* 20 (Supplement 4): iv27–iv28, 2009

14. Literatura

1. Ferlay J, Shin HR, Bray F, Forman D, Mathers C, Parkin DM. GLOBOCAN 2008, Cancer Incidence and Mortality Worldwide: IARC CancerBase No. 10 [Internet]. Lyon, France: International Agency for Research on Cancer; 2010. Available from: <http://globocan.iarc.fr>
2. World Health Organization, Department of Reproductive Health and Research and Department of Chronic Diseases and Health Promotion. Comprehensive cervical cancer control: A guide to essential practice, WHO publications, 2006
3. Ferlay J, Bray F, Pisani P, Parkin DM, eds. Globocan 2002. Cancer Incidence, Mortality and Prevalence Worldwide (IARC Cancer Bases No. 5. version 2.0), Lyon, IARC Press, 2004).
4. M. Arbyn M, Castellsague X, de Sanjose S, Bruni L, Saraiya M, Bray F, Ferlay J. Worldwide burden of cervical cancer in 2008. *Annals of Oncology* 2011; 22: 2675–2686
5. Registar za maligne neoplazme Vojvodine. Sremska Kamenica: Zavod za epidemiologiju. Institut za onkologiju Vojvodine (nepublikovani podaci), 2012.
6. Incidencija i mortalitet u centralnoj Srbiji, 2009. Registar za rak Srbije, Institut za zaštitu zdravlja Srbije dr Milan Jovanović- Batut, Centar za kontrolu i prevenciju nezaraznih oboljenja, Beograd, 2011
7. Solomon D, Davey D, Kurman R, et al.. "[The 2001 Bethesda System: terminology for reporting results of cervical cytology](#)". *JAMA* 2002, 287 (16): 2114–9.
8. Manos MM, Kinney WK, Hurley LB i sar: Identifying women with cervical neoplasia using human papilloma virus DNA testing for equivocal Papanicolau results. *JAMA*, 1999; 281: 1605-1610
9. Wright TC, Kurman RJ, Ferenczy A: Precancerous Lesions of the Cervix. In: Blaustein's Pathology of the female Genital Tract, 4th edition, Kurman RJ (ed), Springer-Verlag, 1995.
10. Friedell GH, Tucker TC, McManmon E i sar: Incidence of dysplasia and carcinoma of the uterine cervix in an Appalachian population. *J Natl Cancer Inst*, 1992: 84: 1030-1032
11. Bosch XF, Manos MM, Munoz N i sar: Prevalence of Human Papillomavirus in Cervical Cancer: a Worldwide Perspective. *J Natl Cancer Inst*, 1995; 87: 796-802
12. Insinga RP, Dasbach EJ, Elbasha EH. Epidemiologic natural history and clinical management of Human Papillomavirus (HPV) Disease: a critical and systematic review of the literature in the development of an HPV dynamic transmission model *BMC Infectious Diseases* 2009, 9:119 doi:10.1186/1471-2334-9-119
13. Clifford GM, Gallus S, Herrero R, Muñoz N, Snijders PJF et al. Worldwide distribution of human papillomavirus types in cytologically normal women in the International Agency for Research on Cancer HPV prevalence surveys: a pooled analysis. *Lancet* 2005; 366: 991–98
14. Bruni L, Diaz M, Castellsague X, Ferrer E, Bosch XF de Sanjose S. Cervical Human Papillomavirus Prevalence in 5 Continents: Meta-Analysis of 1 Million Women with Normal Cytological Findings. *The Journal of Infectious Diseases*, 2010; 202: 1789–1799
15. De Vuyst H, Clifford G, Li N, Franceschi S. HPV infection in Europe. *Eur J Cancer*, 2009; 45: 2632-2639
16. Melkert PWJ, Hopman E, Van Den Brule AJC i sar: Prevalence of HPV in cytologically normal cervical smears as determined by polymerase chain reaction, is age-dependent. *Int J Cancer*, 1993; 53: 919-923
17. Walboomers, J. M., M. V. Jacobs, M. M. Manos, F. X. Bosch, J. A. Kummer, K. V. Shah, P. J. Snijders, J. Peto, C. J. Meijer, and N. Munoz. Human papillomavirus is a necessary cause of invasive cervical cancer worldwide. *J. Pathol.* 1999; 189: 12-9

18. Smernice za celostno obravnavo žensk s predrakavimi spremembami materničnega vratu / strokovna skupina za pripravo smernic Vršaj-Uršič M. ed Ljubljana : Onkološki inštitut, 2011
19. Jordan J, Arbyn M, Martin-Hirsch P, Schenk U, Baldauf J-J, Da Silva D, Anttila A, Nieminen P, Prendiville W. European guidelines for quality assurance in cervical cancer screening: recommendations for clinical management of abnormal cervical cytology, part 1. *Cytopathology*, 2008; 19: 342-354
20. Navratil E, Bajardi F, Nash W. Simultaneous colposcopy and cytology used in screening for carcinoma of the cervix. *Am J Obst Gynecol*, 1958; 75: 1292-1297
21. Vergote I, van Der Zee A, Kesic V, Sert B, Robova H, Rob L, Reed N, Luesley D, Leblanc E, Hagen B, Gitsch G, du Bois A, di Vagno G, Colombo N, Beller U, Ayhan A, Jacobs I. ESGO statement on cervical cancer vaccination. August 2007. *Int J Gynecol Cancer*, (2007), 17: 1-3
22. Arbyn M, Rebolj M, de Kok IM, Becker N, O'Reilly M, Andrae B. The challenges of organising cervical screening programmes in the 15 old member states of the European Union. *Eur J Cancer* 2009; 45:2671–8
23. Arbyn M, Anttila A, Jordan J, Ronco G, Schenck U, Segnan N, Wiener A, Herbert A, L von Karsa. European guidelines for quality assurance in cervical cancer screening (2nd ed.). Brussels, Luxembourg: European Community, Office for Official Publications of the European Communities, 2008.
24. Meijer CJLM, Berkhof J. Cervical cancer—should we abandon cytology for screening? *Nature Reviews Clin Oncol*, 2012; 9: 558-559
25. Uredba o nacionalnom programu za prevenciju raka grlića materice. Službeni glasnik Republike Srbije, broj 54, od 23. maja, 2008, strana 6-11
26. Arbyn M, Ronco G, Anttila A, Meijer JLM C, Poljak M et al, Evidence regarding human papillomavirus testing in secondary prevention of cervical cancer. Vaccine in press
27. ASCUS-LSIL Triage Study (ALTS) Group. Results of a randomized trial on the management of cytology interpretations of atypical squamous cells of undetermined significance. *Am J Obstet Gynecol* 2003;188:1383-92.
28. Melnikow J, Nuovo J, Willan AR, Chan BKS, Howell L. Natural history of cervical squamous intraepithelial lesions: A meta-analysis. *Obst Gynecol*, 1998;92: 727-735
29. Nygard JF, Skare GB, Thoresen SO. The cervical cancer screening programme in Norway, 1992-2000: changes in Pap smear coverage and incidence of cervical cancer. *J Med Screen*, 2002; 9:86-91
30. Holowaty P, Miller AB, Rihon T, To T. Natural history of dysplasia of the uterine cervix. *J Natl Cancer Inst*, 1999; 91: 252-8
31. Ferris DG, Wright TC Jr, Litaker MS et al. Comparison of two tests for detecting carcinogenic HPV in women with Papanicolaou smear reports of ASCUS and L SIL. *J Fam Pract*, 1998; 46:136-41,
32. Bosch FX, Burchell AN, Schiffman M, Giuliano AR, de Sanjose S, Bruni L, Tortolero-Luna G, Kruger Kjaer S, Muñoz N. Epidemiology and Natural History of Human Papillomavirus Infections and Type-Specific Implications in Cervical Neoplasia Vaccine, 2008; 26S: K1–K16
33. Bornstein J, Bentley J, Bosze P, Girardi F, Haefner H, Menton M, Perrotta M, Prendiville W, Russell P, Sideri M, Strander B, Torne A, Walker P. 2011 IFCCP colposcopic nomenclature. In preparation for publication <http://www.ifcpc.org/documents/nomenclature7-11.pdf>
34. Colposcopy and Programme Management. Guidelines for the NHS Cervical Screening Programme. Second edition David Luesley, Simon Leeson eds. , NHSCSP Publication No 20 May 2010 BSCCP
35. Ostor AG: Natural history of cervical intraepithelial neoplasia: a critical review. *Int J Gynecol Pathol*, 1993; 12: 186-192

36. Barron, BA, Cahill MV, Richart RM: A statistical model of the natural history of cervical neoplastic disease. The duration of carcinoma in situ. *Gynecol Oncol*, 1978; 6: 196-205
37. Massad LS, Halperin CJ, Bitterman P. Correlation between colposcopically directed biopsy and cervical loop excision. *Gynecol Oncol*, 1996; 60: 400-3
38. Mesher D, Szarewski A, Cadman L et al. Long-term follow-up of cervical disease in women screened by cytology and HPV testing: results from the HART study. *Br. J. Cancer* 2010;102:1405-10
39. Martin-Hirsch PP, Paraskeva E, Bryant A, Dickinson HO, Keep SL. Surgery for cervical intraepithelial neoplasia. *Cochrane Database Syst Rev* 2010;6:CD001318.
40. Jordan J, Martin-Hirsch P, Arbyn M, Schenk U, Baldauf J-J, Da Silva D, Antilla A, Nieminen P, Prendiville W. European guidelines for clinical management of abnormal cervical cytology. Part 2. *Cytopathology*, 2009; 20: 5-16
41. Kyrgiou M, Koliopoulos G, Marin-Hirsch P et al. Obstetric outcomes after conservative treatment for intraepithelial or early invasive cervical lesions: a systematic review and meta-analysis of the literature. *Lancet*, 2006; 367: 489-98
42. Cox JT. Management of women with cervical cancer precursor lesions. *Obstet Gynecol Clin North Am*, 2002; 29: 787-816
43. Ulrich D, Tamussino K, Petru E, Haas J, Reich O. Conization of the Uterine Cervix: Does the Level of Gynecologist's Training Predict Margin Status? *Int J Gynecol Pathol* 2012; 31:382-386
44. Flannelly G, Bolger B, Fawzi H, De Lopes AB, Monaghan JM. Follow-up after LLETZ: could schedule be modified according to risk of recurrence? *BJOG*, 2001; 108: 1025-30
45. W.P Soutter, A de Barros Lopes, A Fletcher *et al*. Invasive cervical cancer after conservative therapy for cervical intraepithelial neoplasia. *Lancet*, 1997; 349:978–980
46. Paraskeva E, Arbyn M, Sotiriadis E, Diakommanolis E, Martin-Hirsch P, Koliopoulos G, Makrydimas E, Tofoski J, Roukos DH. The role of HPV DNA testing in the follow-up period after treatment for CIN: a systematic review of the literature *Cancer Treatment Reviews*, 2004; 30: 205-211
47. Arbyn M, Paraskeva E, Martin-Hirsch P, Prendiville W, Dillner J. Clinical utility of HPV DNA detection: triage of minor cervical lesions, follow-up of women treated for high-grade CIN. An update of pooled evidence. *Gynecol Oncol*, 2005; 99 (Suppl 3): 7-11
48. Tavassoli, F.A., Devilee, P. IARC WHO Classification of Tumours, Pathology and Genetics Tumours of the Breast and Female Genital Organs, Vol 4, 3rd edition, IARC publications, Lyon, 2003.
49. Kurman RJ, Hedrick-Ellenson L, Ronnett BM eds. *Blaustein's Pathology of the Female Genital Tract*, 6th edition. Springer, 2011
50. Barakat RR, Bevers MW, Gerhenson DM, Hoskins WJ. *Handbook of Gynecologic Oncology*, 2nd ed. London, Martin Dunitz Publishers Ltd, 2002
51. FIGO Committee on Gynecologic Oncology. Revised FIGO staging for carcinoma of the vulva, cervix, and endometrium. *International Journal of Gynecology and Obstetrics*, 2009;105: 103–104
52. Scottish Intercollegiate Guidelines Network. Management of cervical cancer. A national clinical guideline, SIGN, 2008
53. Bipat S, Glas AS, van der Velden J, Zwinderman AH, Bossuyt PM, Stoker J. Computed tomography and magnetic resonance imaging in staging of uterine cervical carcinoma: a systematic review. *Gynecol Oncol*. 2003; 91:59-66
54. Narayan K, Hicks RJ, Jobling T, Bernshaw D, McKenzie AF. A comparison of MRI and PET scanning in surgically staged loco-regionally advanced cervical cancer: potential impact on treatment. *Int J Gynaecol Cancer* 2001;11:263-71.

55. Amit A, Beck D, Lowenstein L, Lavie O, Bar Shalom R, Kedar Z, et al. The role of hybrid PET/CT in the evaluation of patients with cervical cancer. *Gynecol Oncol* 2006;100:65-9.
56. Loft A, Berthelsen AK, Roed H, Ottosen C, Lundvall L, Knudsen J, et al. The diagnostic value of PET/CT scanning in patients with cervical cancer: a prospective study. *Gynecol Oncol* 2007;106(1):29-34.
57. Hricak H, Yu KK. Radiology in invasive cervical cancer. *AJR Am J Roentgenol* 1996;167(5):1101-1118
58. Fischerova D. Ultrasound scanning of the pelvis and abdomen for staging of gynecological tumors: a review. *Ultrasound Obstet Gynecol*, 2011; 38:246-266
59. Yang WT, Lam WW, Yu MY, Cheung TH, Metreweli C. Comparison of dynamic helical CT and dynamic MR imaging in the evaluation of pelvic lymph nodes in cervical carcinoma. *AJR Am J Roentgenol*, 2000;175:759-66.
60. Patel CN, Nayir SA, Khan Y et al. 18F-FDG PET/CT of cervical carcinoma. *AJR. Am J Roentgenol*, 2011; 196: 1225-1233
61. UICC International Union Against Cancer. TNM Classification of Malignant Tumours. Seventh ed. Sobin L, Gospodarowicz M, Wittekind C, editor. New York: Wiley-Blackwell; 2009
62. Colombo N, Carinelli S, Colombo Am Marini C, Rollo D, Sessa C on behalf of the ESMO Guidelines Working Group. Cervical cancer. ESMO Clinical Practice Guidelines for diagnosis, treatment and follow-up. *Annals of Oncology*, 2012; 23 (supplement 7): vii27-vii32
63. Elliott P, Coppleson M, Russel P: Early invasive (FIGO stage Ia) carcinoma of the cervix: a clinico-pathologic study of 476 cases. *Int J Gynecol Cancer*, 2000; 10: 42-52
64. Girardi F, Burghardt E, Pickel H.: Small FIGO Stage IB Cervical Cancer. *Gynecol Oncol* 1994: 55, 427-432
65. Vergote I, Vlayen J, Robays J, Stordeur S, Stemkens D, Smit Y, Bourgain C, De Grève J, Kridelka F, Scalliet P, Simon P, Stroobants S, Van Dam P, Van Limbergen E, Villeirs G. Een nationale praktijkrichtlijn voor de aanpak van cervixkanker. Good Clinical Practice (GCP). Brussel: Federaal Kenniscentrum voor de Gezondheidszorg (KCE). 2011. KCE Reports vol A. D/2011/10.273/69
66. Landoni F, Maneo A, Colombo A et al. Randomized study of radical surgery versus radiotherapy for stage Ib-IIa cervical cancer. *Lancet*, 1997; 350: 535–40
67. Spoozak L, Lewin SN, Burke WM, Deutsch I, Sun X, Herzog TJ, Wright JD. Microinvasive adenocarcinoma of the cervix. *Am J Obstet Gynecol*, 2012; 80.e1-6
68. Reynolds EA, Tierney K, Keeney GL, Felix JC, Weaver AL, Roman LD, Cliby WA. Analysis of outcomes of microinvasive adenocarcinoma of the uterine cervix by treatment type. *Obstet Gynecol*, 2010; 116: 1150-70
69. Yahata T, Nishino K, Kashima K, Sekine M, Fujita K, Sasagawa M, Honma S, Kodama S, Tanaka K. Conservative treatment of stage Ia1 adenocarcinoma of the uterine cervix with a long-term follow-up. *Int J Gynecol Cancer*, 2012; 20: 1063-6
70. Baalbergen A, Smedts F, Helmerhorst TJ. Conservative therapy in microinvasive adenocarcinoma of the uterine cervix is justified: an analysis of 59 cases and a review of the literature. *Int J Gynecol Cancer*, 2011; 21: 1640-5
71. Piver S, Rledge F, Smith JP. Five classes of extended hysterectomy for women with cervical cancer. *Obstet Gynecol*, 1974;44:265
72. Covens A, Rosen B, Murphy J, Laframboise S, DePetrillo AD, Lickirsh G et al. How important is removal of the parametrium at surgery for carcinoma of the cervix? *Gynecol Oncol*, 2002; 84: 145-9
73. Stegman M, Louwen M, van der Velden J, ten Kate FJ, den Bakker MA, Burger CW et al. The incidence of parametrial involvement in select patients with early cervix cancer is too low to justify parametrectomy. *Gynecol Oncol*, 2007; 105: 475-80
74. Wright JD, Grigsby PW, Brooks R, Powell MA, Gibb RK, Gao F et al. Utility of parametrectomy for early stage cervical cancer treated with radical hysterectomy. *Cancer*, 2007; 110: 1281-677

75. Benedetti-Panici P, Angioli R, Palaia I, Muzii L, Zullo MA, Mancini N, Rabitti C. Tailoring the parametrectomy in stages IA2-IB1 cervical carcinoma: is it feasible and safe? *Gynecol Oncol.* 2005;96:792-8.
76. Landoni F, Maneo A, Cormio G et al. Class II versus Class III radical hysterectomy in stage Ib-IIa cervical cancer: a prospective randomized study. *Gynecol Oncol.* 2001; 80: 3-12
77. Querleu D, Morrow CP. Classification of radical hysterectomy. *Lancet Oncol* 2008; 9:297-303 & *Gynecol Oncol* 2009; 115:314-315
78. Trimbos JB, Maas CP, Deruiter MC, Peters AAW and Kenter GG. "A nerve-sparing radical hysterectomy: guidelines and feasibility in western patients". *Int J Gynecol Cancer* 2001; 11: 180-186,.
79. Sedlis A, Bundy BN, Rotman MZ: A randomized trial of pelvic radiation versus no further therapy in selected patients with stage Ib cancer of the cervix after radical hysterectomy and pelvic lymphadenectomy. *Gyn Oncol.* 1999; 73: 177-83
80. Prapaporn Suprasert a, □ , Kittipat Charoenkwan a, Surapan Khunamornpong. Pelvic node removal and disease-free survival in cervical cancer patients treated with radical hysterectomy and pelvic lymphadenectomy *International Journal of Gynecology and Obstetrics* 116 (2012) 43 – 46
81. Verleye L, Vergote I, Reed N, Ottevanger PB. Quality assurance for radical hysterectomy for cervical cancer: the view of the European Organization for Research and Treatment of Cancer –Gynecological Cancer Group (EORTC-GCG). *Ann Oncol* 2009;20(10):1631 – 8.
82. Frumowitz M, Ramirez PT, Levenback C. Lymphatic mapping and sentinel node dissection in gynecologic malignancies of the lower genital tract. *Curr Oncol Rep.* 2005; 7: 435-43
83. Eriksson LR, Covens A. Sentinel lymph node mapping in cervical cancer: the future? *BJOG.* 2012; 119:129-133
84. Steed H, Rosen B, Murphy J, Laframboise S, De Petrillo D, Covens A. A comparison of laparoscopic-assisted radical vaginal hysterectomy and radical abdominal hysterectomy in the treatment of cervical cancer. *Gynecol Oncol.* 2004; 93:588-93
85. Schneider A, Erdemoglu E, Chiantera V, Reed N, Morice P, Rodolais A, Denschlag D, Kesic V. Clinical Recommendation Radical Trachelectomy for fertility Preservation in Patients With Early-Stage Cervical Cancer. *Int J Gynaecol. Cancer.* 2012; 22:659-666
86. Plante M. Vaginal radical trachelectomy: an update. *Gynecologic oncology.* 2008;111(2 Suppl):S105-10
87. Woo YL, Kyrgiou M, Bryant A, Everett T, Dickinson HO. Centralisation of services for gynaecological cancer. *Cochrane Database of Systematic Reviews* 2012, Issue 3. Art. No.: CD007945. DOI: 10.1002/14651858.CD007945.pub2.
88. Wright JD, Lewin SN, Deutsch I, Burke WM, Sun X, Herzog TJ. The influence of surgical volume on morbidity and mortality of radical hysterectomy for cervical cancer *Am J Obstet Gynecol.* 2011 Sep;205(3):225.e1-7.
89. Maneo A, Chiari S, Bonazzi C, Mangioni C. Neoadjuvant chemotherapy and conservative surgery for stage IB1 cervical cancer. *Gynecologic oncology.* 2008;111(3):438-43
90. Robova H, Pluta M, Hrehorcak M, Skapa P, Rob L. High-dose density chemotherapy followed by simple trachelectomy: full-term pregnancy. *International journal of gynecological cancer.* 2008; 18:1367-71.
91. Landoni F, Parma G, Peiretti M, et al. Chemo-conization in early cervical cancer. *Gynecologic oncology.* 2007;107(1 Suppl 1):S125-6.
92. Denschlag D, Gabriel B, Mueller-Lantzsch C, Tempfer C, Henne K, Gitsch G, Hasenburg A. Evaluation of patients after extraperitoneal lymph node dissection for cervical cancer. *Gynecol Oncol.* 2005;96:658-64.

93. Pecorelli S, Beller U, Heintz PA, Benedet LJ, Creasman WT, Peterson F: The 25th FIGO Annual Report on the Results of Treatment in Gynecologic Cancer. *Int J Gynaecol Obstet*, 2003; 83 (Suppl 1): 1-229.
94. Kinney WK, Alvarez RD, Reid GC. Value of adjuvant whole pelvis irradiation after Wertheim hysterectomy for early stage squamous carcinoma of the cervix with pelvic nodal metastasis. A matched control study. *Gynecol Oncol*, 1989, 34: 258-62
95. Koh WJ, Panwala K, Green B: Adjuvant therapy for high risk early stage cervical cancer. *Semin Radiat Oncol*, 2000; 10: 51-60.
96. Delgado G, Bundy B, Zaino R et al. Prospective surgical-pathological study of disease free-interval in patients with stage Ib squamous cell carcinoma of the cervix: a Gynecologic Oncology Group study. *Gynecol Oncol*, 1990; 38:352-379
97. Viswanathan AN, Thomadsen B; American Brachytherapy Society Cervical Cancer Recommendations Committee. American Brachytherapy Society consensus guidelines for locally advanced carcinoma of the cervix. Part I: general principles. *American Brachytherapy Society. Brachytherapy.*, 2012 Jan-Feb;11(1):33-4
98. The Royal College of Radiologists. The timely delivery of radical radiotherapy: standards and guidelines for the management of unscheduled treatment interruptions, Third edition, 2008. London: The Royal College of Radiologists, 2008.
99. Tierney J for Meta-analysis Group. Neoadjuvant chemotherapy for locally advanced cervical cancer: a systematic review and meta-analysis of individual patient data from 21 randomised trials. *Eur J Cancer* 2003; 39:2470-
100. Neoadjuvant Chemotherapy for Cervical Cancer Meta-analysis Collaboration (NACCCMA). Neoadjuvant chemotherapy for locally advanced cervix cancer. *Cochrane Database Syst Rev* 2004;2:CD001774
101. Whitney CW, Sause W, Bundy BN et al. Radnomized comparison of fluorouracil plus cisplatin versus hydroxyurea as an adjunct to radiation therapy in stage IIB-IVA carcinoma of the cervix with negative para-aortic lymph nodes: a Gynecologic Oncology Group and Southwest Oncology Group. *J Clin Oncol* 1999;17:1339-1348
102. Rose PG., Bundy BN.,Watkins EB., et al. Concurrent Cisplatin-based chemioradiation improves progression free-survival in advanced cervical cancer: results of a randomized gynecology oncology group study. *N Engl J Med* 1999;340:1144-53.
103. Green JA, Kirwan JM, Tierney JF, Symonds P, Fresco L, Collingwood M, Williams CJ Survival and recurrence after concomitant chemotherapy and radiotherapy for cancer of the uterine cervix: a systematic review and meta-analysis. *The Lancet*, 2001; 358: 781-786
104. Vale C, Tierney JF, Stewart LA et al. Chemoradiotherapy for Cervical Cancer Meta-Analysis Collaboration: Reducing uncertainties about the effects of chemoradiotherapy for cervical cancer: a systematic review and meta-analysis of individual patient data from 18 randomized trials. *J Clin Oncol*, 2008; 26: 5802-12.
105. Tao X, Hu W, Ramirez PT et al. Chemotherapy for recurrent and metastatic cervical cancer. *Gynecol Oncol* 2008;110:67-71
106. Lukić V, Vasović S, Stamatović Lj, Čolaković S, Jelić S. Single drug cisplatin chemotherapy for metastatic cancer of the uterine cervix revisited. *Journal of BUON*, 2000; 5:25-28
107. Lagasse LD, Smith ML. Moore JG et al. The effect of radiation therapy on pelvic lymph node involvement in stage I carcinoma of the cervix. *Am J Obstet Gynecol*, 1974; 119:328-43.
108. Hacker NF, Wain GV, Nicklin JL. Resection of bulky positive lymph nodes in patients with cervical carcinoma. *Int. J Gynecol Cancer*, 1995;5: 250-256.
109. Kim PY, Monk BJ, Chabra S, Burger RA, Vasilev SA, Manetta A, DiSaia PJ, Berman ML. Cervical cancer with paraaortic metastases: significance of residual paraaortic disease after surgical staging. *Gynecol Oncol*, 1998; 69: 243-7.

110. Hacker NF. Cervical cancer. In: Berek JS, Hacker NF eds. Berek&Hacker's gynecological oncology, 5rd ed. Wolters Kluwer/Lippincot Williams Wilkins, 2010: 384-388
111. Hoeckel M. Laterally extended endopelvic resection. Novel surgical treatment of locally recurrent cervical carcinoma involving the pelvic side wall. Gynecol Oncol, 2003; 91: 369-377
112. Norstorm A, Jansson I, Andersson H: Carcinoma of the uterine cervix in pregnancy. A study of the incidence and treatment in the Western region of Sweeden, 1973 to 1992. Act Obst Gynec Scand, 1997; 76:583-9
113. Takushi M, Moromizato H, Sakumoto K, Kanazawa K [Management of invasive carcinoma of the uterine cervix associated with pregnancy: outcome of intentional delay in treatment.](#) Gynecol Oncol. 2002; 87:185-9
114. Sood AK, Sorosky JI, Krogman S i sar: Surgical management of cervical cancer complicating pregnancy. A case-control study. Gynecol Oncol, 1996; 63: 294
115. Amant F, VAN CK, Halaska MJ, Beijnen J, Lagae L, Hanssens M, Heyns L, Lannoo L, Ottevanger NP, Vanden BW, Ungar L, Vergote I, Du BA. Gynecologic cancers in pregnancy: guidelines of an international consensus meeting. Int J Gynecol Cancer, 2009; 19 Suppl 1: S1-12
116. Sood AK, Sorosky JI, Mayr N i sar: Cervical cancer diagnosed shortly after pregnancy: prognstic variables and delivery routes. Obstet Gynecol, 2000; 95 (6 Pt 1): 832-8
117. Kumar N. WHO Normative Guidelines on Pain Management, June 2007, <http://apps.who.int/medicinedocs/index/assoc/s14857e/s14857e.pdf>, accessed 23/07/2012